El Colegio Ibero-Latinoamericano de Dermatología (CILAD) y el Grupo Latinoamericano de Estudio del Acné (GLEA) agradecen a Laboratorios Stiefel el apoyo incondicional para la publicación de este libro.

La Medicina es una ciencia en constante desarrollo. Conforme surjan nuevos conocimientos, se requerirán cambios de la terapéutica. El/los autor/es y los editores se han esforzado para que los cuadros de dosificación medicamentosa sean precisos y acordes con lo establecido en la fecha de publicación. Sin embargo, ante los posibles errores humanos y cambios en la Medicina, ni los editores ni cualquier otra persona que haya participado en la preparación de la obra garantizan que la información contenida en ella sea precisa o completa; tampoco son responsables de errores u omisiones, ni de los resultados que con dicha información se obtengan. Convendría recurrir a otras fuentes de datos, por ejemplo, y de manera particular, habrá que consultar la hoja de información que se adjunta con cada medicamento para tener certeza de que la información de esta obra es precisa y no se han introducido cambios en la dosis recomendada o en las contraindicaciones para su administración. Esto es de particular importancia con respecto a fármacos nuevos o de uso no frecuente. También deberá consultarse a los laboratorios para información sobre los valores normales.

Kaminsky, Ana

Acné : un enfoque global. - 1a ed. - Buenos Aires : Colegio Ibero-Latinoamericano de Dermatología, 2007.

256 p. : il. ; 25x17 cm.

ISBN 978-987-23838-0-0

1. Medicina. 2. Dermatología. 3. Acné. I. Título

CDD 616.5

Fecha de catalogación: 17/08/2007

Acné. Un enfoque global
Ana Kaminsky

Queda prohibida la reproducción de esta obra, su tratamiento informático y/o la transmisión por cualquier otra forma o medio sin autorización escrita del Colegio Ibero-Latinoamericano de Dermatología. Los algoritmos, las tablas y las citas textuales pueden reproducirse con mención de la fuente.

Editor: Colegio Ibero-Latinoamericano de Dermatología (CILAD)

Diseño interior, diagramación y corrección: Juan A. Sosa.
Diseño de tapa: bonacorsi diseño (Florencia Bonacorsi y Luciano Garabello).

Las fotografías de la Parte V-**El acné en imágenes** son propiedad de la Profesora Ana Kaminsky. Podrán reproducirse con fines relacionados con la profesión médica y con mención de la fuente.

© 2007 Colegio Ibero-Latinoamericano de Dermatología
La Rioja 982 Buenos Aires, Argentina

ISBN 978-987-23838-0-0

Queda hecho el depósito que prevé la ley 11.723
Se imprimieron 6.000 ejemplares en el mes de septiembre de 2007.

Impreso en la Argentina por Gráfica Pinter S.A.

ACNÉ. UN ENFOQUE GLOBAL

G.L.E.A.
Grupo Latinoamericano
de Estudio del Acné

JEPHA
CILAD
Colegio Íbero-Latinoamericano
de Dermatología

ACNÉ

UN ENFOQUE GLOBAL

Grupo Latinoamericano de Estudio del Acné
– GLEA –

COORDINADORA

Ana Kaminsky

Profesora Titular Consulta, Facultad de Medicina,
Universidad de Buenos Aires, Argentina.

Directora del Área de Graduados y Estudios de Posgrado,
y miembro del Consejo Académico de la Facultad de
Ciencias de la Salud, UCES, Buenos Aires, Argentina.

Colaboradores

Gilberto Adame Miranda
Dermatólogo, Dermato-Oncólogo
México D.F., México.

María Isabel Arias-Gómez
Dermatóloga. Universidad Nacional Autónoma de México, Hospital General de México.

Ediléia Bagatin
Profesora del Departamento de Dermatología, Universidad Federal de San Pablo, Brasil.

Marcela Cirigliano
Dermatóloga y farmacóloga clínica, Facultad de Medicina, Universidad de Buenos Aires, Argentina.

Silvia Costantini
Jefa del Servicio de Dermatología, "Hospital Zubizarreta", Buenos Aires, Argentina. Docente de Dermatología, Facultad de Medicina, Universidad de Buenos Aires, Argentina.

María Emilia del Pino Flores
Dermatóloga, dermopatóloga. Hospital "Ángeles del Pedregal", México DF, México.

Manuel del Solar
Jefe del Servicio de Dermatología. Hospital Cayetano Heredia. Profesor de la Facultad de Medicina, Universidad Peruana "Cayetano Heredia", Lima, Perú.

Gilvan Ferreira Alves
Profesor de Dermatologia de la UNIPLAC, Universidad de Planalto Central, Brasília, Brasil.

Mercedes Flórez-White
Directora Departamento de Dermatología Cosmética, Greater Miami Skin & Laser Center. Profesora voluntaria, Departamento de Dermatología y Cirugía Dermatológica, "Escuela de Medicina Miller", Universidad de Miami, EUA.

Ivonise Follador
Médica preceptora del Servicio de Dermatología del Hospital Universitario "Profesor Edgar Santos", de la Universidad Federal de Bahía, Brasil.

María Isabel Herane
Profesor Asistente de Dermatología, Facultad de Medicina, Universidad de Chile.

María Teresa Molina
Profesor Asistente de Dermatología, Facultad de Medicina, Hospital Clínico, Universidad de Chile.

Elba Marylu Naccha Torres
Médica Asistente. Servicio de Dermatología. Instituto de Medicina Tropical "Daniel Alcides Carrión", Universidad Nacional Mayor de San Marcos, Lima, Perú.

Jaime Piquero Martin
Jefe del Servicio de Dermatología del "Hospital Vargas". Instituto de Biomedicina UCV, Caracas, Venezuela.

Eduardo David Poletti
Internista Dermatólogo. Profesor de Medicina Interna y Dermatología, Aguascalientes, México.

Marcia Ramos e Silva
Jefa del Servicio de Dermatología, Profesora Asociada de Dermatología, Universidad Federal de Rio de Janeiro, Brasil.

Antonio José Rondón Lugo
Jefe de la Cátedra de Dermatología de la Escuela Vargas, Universidad Central de Venezuela (UCV). Director del posgrado de Dermatología, Instituto de Biomedicina, Universidad Central de Venezuela, Venezuela.

Denise Steiner
Profesora Titular y Jefa de Servicio de Dermatologia de la "Universidad Mogi das Cruzes", San Pablo,Brasil.

Luiz Roberto Terzian
Profesor de Cirugía dermatológica, Universidad de Medicina del ABC, San Pablo, Brasil.

Patricia Troielli
Docente adscripta, Cátedra de Dermatología, Facultad de Medicina, Universidad de Buenos Aires, Argentina.

Angela Zuluaga de Cadena
Jefa del Servicio y Profesora Titular de Dermatologia de la Universidad CES, Medellin, Colombia.

A nuestros familiares, maestros y alumnos

Contenido

Prefacio, XV

Prólogo, XVI

Parte I. Generalidades, 1

Capítulo

1. Definición, historia, epidemiología, genética, **3**
2. Fisiopatología y patogenia, **13**
3. Acné y resistencia a la insulina, **37**

Parte II. Clínica, 45

Capítulo

4. Clasificación, formas clínicas y variantes, **47**
5. Histopatología, **57**
6. Diagnóstico diferencial, **61**

Parte III. Terapéutica, 67

Capítulo

7. Tratamiento tópico, **71**
   - 1. Retinoides, **71**
   - 2. Antimicrobianos: peróxido de benzoílo, **80**
   - 3. Antibióticos tópicos, **86**
   - 4. Combinaciones y asociaciones, **91**
8. Tratamiento sistémico, **101**
   - 1. Antibióticos, **101**
   - 2. Isotretinoína, **108**
   - 3. Corticosteroides, **128**
   - 4. Hormonas, **130**

Capítulo

9. Resistencia bacteriana, **137**
10. Cicatrices de acné, **147**
11. Procedimientos complementarios, **153**
12. Láser y terapia fotodinámica, **161**
13. Dieta, **173**
14. Algoritmo de tratamiento del acné, **179**

Parte IV. Calidad de vida y perspectivas, 183

Capítulo

15. Impacto psicosocial, **185**
16. Presente y futuro, **191**

Parte V. El acné en imágenes, 197

Prefacio

Como representantes del Colegio Ibero-Latinoamericano de Dermatología (CILAD) nos llena de orgullo el trabajo desarrollado por el Grupo Latinoamericano de Estudio del Acné (GLEA) pues sus resultados no sólo se expusieron en foros y congresos de la especialidad, sino que además están cristalizados en el documento que ahora se presenta.

Este documento expone los resultados de varios encuentros personales y muchas horas de trabajo. Todo en un marco de seriedad y estrictez científica, pero también de cordialidad y amistad entre sus integrantes.

Tema central en este grupo fue el acné, enfermedad de la que seguramente mucho se ha dicho, pero debemos destacar que este libro representa un *consenso institucional* elaborado, integralmente, por calificados médicos dermatólogos latinoamericanos.

Un grupo reflexivo que también propone los resultados de una elaborada encuesta, mostrando ante la comunidad dermatológica sus acuerdos y opiniones.

Se destaca en esta publicación la presentación de un *algoritmo* original, producto de un trabajo analítico y fundamentado, luego de casi dos años de actividad.

Uno de los participantes de este grupo, con dotes poéticas, escribió un himno "gleísta" donde menciona que el Colegio ha sembrado una gran semilla, hecho fundamental para mantener la llama de un CILAD vigoroso, pleno de acciones en servicio de la gran comunidad médica dermatológica latinoamericana.

Felicitamos a los autores y deseamos fervientemente una continuidad periódica en sus proposiciones.

Septiembre de 2007

Carlos Fernando Gatti
Secretario General

Roberto Arenas
Presidente

Prólogo

En 2004 el Colegio Ibero-Latinoamericano de Dermatología decidió convocar a un grupo de dermatólogos de distintos países de América latina, especializados en el área del acné, para desarrollar un estudio integral y actualizado acerca de los diferentes aspectos de esta patología tan frecuente en la consulta, tanto hospitalaria como privada.

Este grupo, al que bautizamos con el nombre de GLEA (Grupo Latinoamericano de Estudio del Acné), integrado por colegas de Argentina, Brasil, Colombia, Chile, Venezuela, México, Perú y latinoamericanos residentes en los Estados Unidos, aceptó ese desafío y concretó su propósito en la forma que se refleja en estas páginas que hoy están al alcance del lector.

La tarea no resultaba fácil, en especial frente al primer interrogante: ¿cómo se podía llevar a cabo el que ahora era nuestro proyecto viviendo en lugares tan distantes entre sí? Sin embargo, la primera dificultad sólo respondía a una inquietud momentánea. La tecnología actual de las comunicaciones lo hace todo posible. Toda distancia, física o temporal, se diluye y ya no significa un obstáculo, aunque nunca hubo dudas de que, aún hoy y quizás también en el futuro, nada puede reemplazar el diálogo "cara a cara".

Así, se combinó tecnología con contacto personal para lograr este intercambio de conocimientos, ideas y opiniones, que se realizó en un marco de camaradería absoluta. Nada es más enriquecedor para el individuo que el consenso y también, por qué no, el disenso con sus pares, en un trabajo de equipo transparente.

Esta tarea significó diversos encuentros, algunos de ellos convocados a este solo efecto, en distintas ciudades del continente americano: San Pablo, New Orleans, Buenos Aires y Cartagena de Indias, con un trabajo arduo pero muy estimulante, que en ocasiones nos sorprendía reunidos por más de 12 horas.

Se comenzó por establecer un plan de trabajo cuyo objetivo principal era una "puesta al día" de todos los aspectos referidos al acné, pero con un enfoque muy especial, que era revisar y discutir características propias de esta patología en los países de América latina. Esto condujo a destacar dos temas puntuales: clasificación y terapéutica.

Con esta propuesta ambiciosa se establecieron grupos de actualización para cada uno de los distintos capítulos. La tarea consistió en el estudio minucioso y crítico de la bibliografía, así como en aportes de experiencias personales. Cada equipo contó con un coordinador para hacer más efectivo el trabajo y así, en reuniones sucesivas, se expusieron las respectivas conclusiones, que se sometieron al análisis de todos los integrantes del GLEA.

Este intercambio de ideas fue permanente, y para ello, si bien como ya se expresó el "cara a cara" es lo más importante, bienvenida sea la modernidad informática y los excelentes medios de comunicación que permitieron hacer de este proyecto una realidad.

La clasificación del GLEA que puede leerse en estas páginas surgió después de un análisis exhaustivo de las diversas propuestas que en la actualidad se encuentran en la bibliografía mundial. Se decidió por una clasificación morfológica que tome en cuenta dos aspectos: predominio del tipo de lesiones y grado de severidad, caracterizado por la intensidad inflamatoria.

En relación con el acné conglobata y el acné fulminans, acordamos incluirlos como formas especiales, pues tienen características clínicas y evolutivas que les son propias. Otras formas de acné con ciertos matices especiales, ya sea por su momento de aparición (acné neonatal, infantil, prepuberal, adulto), patogenia (reacciones acneiformes a fármacos, tóxicos, el roce o la fricción) o evolución, se agruparon bajo la denominación de variantes, aun cuando algunas de ellas no constituyeran formas de acné verdaderas pero que el uso y la costumbre hicieran que se las describa en los capítulos dedicados al acné.

El segundo objetivo, después de haber discutido todas las posibilidades terapéuticas, fue tratar de sintetizar en forma práctica "cuándo, cómo y qué" utilizar en cada forma clínica de acné. Consideramos que los esquemas fijos de tratamiento no existen, sino que, por el contrario, las diferentes opciones terapéuticas deben adaptarse a cada caso clínico particular. Además, nuestra intención fue estimular el pensamiento dinámico para lo cual decidimos diseñar un *algoritmo*. Después de evaluar diferentes modelos, se seleccionó el publicado por uno de nosotros en 2004, que sirvió de base para adaptar la clasificación del GLEA, luego de las modificaciones necesarias respecto de las pautas terapéuticas elaboradas por el grupo. Cuando se analice el algoritmo deberán tenerse en cuenta sus secuencias.

Creemos haber concretado nuestro propósito. Es probable que algunas de las referencias de este trabajo ya hayan sido objeto de cambios, originados en nuevos estudios relacionados con los distintos aspectos patogénicos o terapéuticos. Así es la dinámica de la ciencia; la verdad de hoy será modificada o reemplazada mañana.

Aun así, consideramos que la labor realizada puede ser de utilidad para los dermatólogos y más aún para aquellos que recién se inician en esta apasionante especialidad, pues abre un panorama insospechable en la investigación básica, clínica y terapéutica en el acné.

Agradecemos al Colegio Ibero-Latinoamericano de Dermatología haber depositado su confianza en nosotros y esperamos que la tarea realizada contribuya a enriquecer el conocimiento del acné.

Buenos Aires, septiembre de 2007

Ana Kaminsky
Coordinadora del GLEA

Parte I

Generalidades

Capítulos

1. Definición, historia, epidemiología, genética
2. Fisiología y patogenia
3. Acné y resistencia a la insulina

Capítulo 1

Definición, historia, epidemiología, genética

María Isabel Herane, Ana Kaminsky

El acné es una enfermedad multifactorial que afecta la unidad pilosebácea. La estructura y la función de esta última se altera, lo que clínicamente se caracteriza por el desarrollo de comedones, pápulas, pústulas, nódulos, quistes, abscesos y flemones, lesiones que a veces pueden tener secuelas cicatrizales.

Se localiza en áreas de la piel en las que abundan los folículos pilosebáceos y con sensibilidad particular a los andrógenos, como la cara, y en algunas oportunidades el tronco, el área central del tórax anterior y la parte superior de la espalda. En casos más severos se extiende a la mitad inferior del dorso y al tercio superior de los brazos. Su espectro clínico varía desde formas no inflamatorias hasta inflamatorias muy severas que pueden comprometer el estado general, como el acné *fulminans*.

Es una afección muy compleja en la que están involucrados diversos factores, como alteraciones en la queratinización epidérmica así como en la secreción, excreción y composición del sebo, la colonización de la luz folicular por la microflora y el desarrollo de fenómenos inflamatorios. Todos ellos son subclínicos, hasta la instalación clínica del cuadro.

Estudios en los que se utilizaron técnicas nuevas –químicas, bioquímicas, bacteriológicas, inmunológicas, inmunohistoquímicas, de biología molecular y genéticas, entre otras– permitieron dilucidar ciertos aspectos acerca de su patogenia, lo que posibilitará una mejor comprensión de esta enfermedad.

Historia

En 1922 el inglés Howard Carter, en lo que fue el acontecimiento más importante de la arqueología egipcia, descubrió en el Valle de los Reyes la tumba del faraón Tutankamón, de la XVIII dinastía durante el Imperio Nuevo (1339-1329

a.C.). En la cara del soberano se encuentran huellas de acné y en su tumba, medicamentos utilizados para el tratamiento de esta enfermedad.[1]

Las primeras referencias al acné se encuentran en el "Papiro de Ebers", uno de los tratados médicos conocidos más antiguos, redactado en Egipto unos 1.500 años a.C., y en otras escrituras egipcias. Hace unos 2.500 años, Aristóteles e Hipócrates también reconocieron su existencia. Grant sugiere ya que *ionthoi* significa acné y *ionthus* el primer crecimiento de la barba, lo que le permite deducir que los antiguos médicos griegos reconocían la asociación del acné con la pubertad.[2]

Si bien el origen de la palabra acné es dudoso, es Aetius Amidenus, médico del emperador Justiniano el Grande de Constantinopla, quien en 542 d.C. lo utiliza por primera vez.[2,3] Desde entonces pasó por una serie de variaciones por influencia grecolatina, como "acnas", "acnæ", "acmas" y "acme".

El nombre *sebo* se deriva del latín *sevum*, y el adjetivo *sebáceo* proviene de *sevous*, que significa grasoso o lleno de sebo. En 1846 Hoeffle observó que los comedones abiertos eran considerados por los legos como gusanos que se alimentaban de los nutrientes del huésped. Así, el término comedo o comedón deriva del latín *comedere*, que significa comer, consumir, devorar. Sin embargo, la palabra original se incorporó a la bibliografía médica el siglo XIX.

Willan (1808) y su sucesor, Bateman (1813,1817), identificaron cuatro formas a las que denominaron *acne simplex, acne punctata, acne indurata y acne rosacea*.[3]

En 1842 Erasmus Wilson limitó esta clasificación a *acne simplex* (en el presente, *acne vulgaris*) y *acne rosacea*. Marcó así la división entre estas dos enfermedades tal como se entiende hasta el presente.[3]

Epidemiología

El acné vulgar es una afección crónica que se presenta en la gran mayoría de los adolescentes y jóvenes adultos en el mundo; probablemente sea la mayor causa de consulta médica, ya que genera un gran impacto social y en la calidad de vida. Además, suele involucrar al grupo familiar tanto en su esfera afectiva como en la económica.

El pico de prevalencia se registra entre los 12 y los 24 años de edad.[4] La incidencia es igual en pacientes de todas las etnias; en blancos se observó que el acné noduloquístico del dorso es más severo que en los negros.[5]

La edad de comienzo varía de 12 a 13 años en las niñas a 13 a 14 años en los varones, lo que es probable que se deba a que el inicio de la pubertad es más precoz en las primeras. El pico de severidad se registra a los 17 a 18 años en mujeres y a los 19 a 21 años en varones.[6] A veces en algunos niños se observan lesiones tempranas, del tipo de los comedones cerrados o abiertos, entre los 8 a 9 años.

En la mayoría de los afectados el proceso se resuelve durante la adolescencia; sin embargo, en el 12% de las mujeres y en el 3% de los hombres puede persistir hasta después de los 44 años de edad.[7]

La consulta al médico es más frecuente y precoz en las mujeres que en los hombres, en una proporción que varía entre el 70 y el 80%. Según un estudio realizado en los Estados Unidos, fueron efectuadas más de 6 millones de visitas por año a los consultorios médicos por pacientes con acné, quienes recibieron 6,5 millones de prescripciones de tratamientos sistémicos (antibióticos, isotretinoína) con un costo superior a los 1.000 millones de dólares.[8] Un 15 a un 30% de los pacientes con acné requiere tratamiento debido a la severidad o la persistencia de las lesiones.

Genética

Los factores hereditarios desempeñan un papel en el acné. Las formas neonatal, noduloquística y conglobata tienen influencias génicas probadas. La aparición del cuadro en la posadolescencia se relaciona en un 50% con la existencia de parientes de primer grado afectados. En la patogenia están involucradas ciertas anomalías cromosómicas y los fenotipos HLA, así como el polimorfismo de genes y citocromos. Por otra parte, hay síndromes diversos en los que el acné es una manifestación más, hecho que contribuye al diagnóstico de los primeros.

Factores familiares

La historia de acné en la familia, más específicamente en el padre o la madre, aumentan el riesgo en los niños. En un 80% de los casos se pueden encontrar antecedentes en al menos un pariente, mientras que en un 60% los hay en uno o ambos padres. En estudios recientes se demostró un predominio en la herencia materna en el desarrollo de un mayor número y extensión de lesiones retencionales.

Algunos estudios epidemiológicos aportan información al respecto. En uno realizado en Francia se demostró que entre 913 adolescentes entre 11 y 18 años, en el grupo que estaba afectado con acné un 16% tenía historia de padre con acné versus un 8% en el grupo de adolescentes sin acné. En forma similar, una historia de lesiones de acné en la madre fue detectado en un 25% de los sujetos portadores de acné versus un 14% del grupo sin acné. Finalmente se observó que un 68% de los hermanos y hermanas tenían acné en el grupo con la enfermedad versus un 57% en el grupo sin lesiones de acné.[9] Por otro lado, algunos estudios sobre acné persistente desde la adolescencia muestran la existencia de un mayor riesgo de desarrollo de esta forma cuando el padre o la madre tienen historia de acné del adulto. Además, habría una correlación con formas de acné más severas o que responden mal al tratamiento.[10] Una fuerte correlación entre acné infantum e historia familiar fue muy bien estudiada por Bessone, quien la demostró en el 77% de los pacientes.[11,12]

Estudios en etnias

Los estudios étnicos pueden proporcionar evidencias útiles de predisposición de origen génico, dietético y ambiental. Se detectó baja prevalencia en poblaciones no occidentalizadas, como los isleños Kitavan de Papúa-Nueva

Guinea y los indios cazadores Aché del Paraguay. En 1.200 sujetos Kitavan y 115 Aché no se detectó ningún caso de acné comedónico.[13,14] El acné también es raro en nativos mapuches que viven en comunidades cerradas en el sur de Chile (observación personal). Estas diferencias pueden deberse a patrones hereditarios o a consideraciones dietéticas, lo que habrá que investigar. En países occidentales también se observan diferencias entre etnias: los caucásicos son más proclives que los individuos de raza negra y que los japoneses. En los Estados Unidos, los estudios con 313 pacientes con acné vulgaris mostraron un predominio claro en hispanos (79,2%) y negros (59,9%) sobre los asiáticos (63,2%). Las formas inflamatorias noduloquísticas también son más frecuentes en hispanos y caucásicos que en afroamericanos.[15-17]

Formas clínicas y herencia

El mecanismo patogénico del acné neonatal es poco claro. A menudo se observa una historia familiar,[18] lo que convalida la importancia de los factores génicos. Sin embargo, otros autores no encontraron esta relación.[19] Se describió una correlación entre acné neonatal e hiperandrogenismo familiar.[20] En el acné infantum, más común en el sexo masculino, habría una tendencia a una mayor incidencia y mayor severidad en el acné adolescente y a menudo (25%) hay antecedentes familiares de acné adolescente en otros miembros de la familia o de acné en alguno de los padres.[21,22] En parientes de pacientes con esteatocistomas múltiples y acné adolescente y posadolescente se observa a menudo acné nódulo-quístico infantil, lo que sugiere una forma de herencia codominante.[23]

En un estudio de grupos familiares con comedones múltiples diseminados presentes desde la adolescencia –una entidad rara– se encontraron evidencias de herencia autosómica dominante, que puede ser multifactorial. Al principio las lesiones son monoporosas, pero después la cara y el tronco se llenan de comedones poliporosos y quistes epidérmicos. Estas lesiones continúan apareciendo hasta la edad media de la vida. De una familia, 13 miembros tienen este cuadro con presentaciones iniciales muy precoces –10 años de edad– y compromiso de los miembros de la familia de sexo masculino, con claro incremento del número de lesiones con la edad. El patrón hereditario en este grupo fue claramente autosómico dominante.[24]

Un 50% de los pacientes con acné posadolescencia tiene al menos un pariente de primer grado con este trastorno.[25] En adultos el riesgo de desarrollar acné facial persistente puede trepar hasta un 92% si hay parientes de primer grado afectados.[26] En la bibliografía relacionada con las variantes conglobata, fulminans, inverso y tétrada, así como con las formas queloides y la hidradenitis supurativa, se da cuenta del hallazgo de evidencias génicas y grupos familiares afectados.[27-33]

Estudios en mellizos

Ciertos estudios en gemelos idénticos demuestran la afectación de ambos hermanos en un 98% de los casos. Estos estudios muestran que las tasas de excreción sebácea son virtualmente idénticas y la edad de presentación es muy similar, como también el número de comedones; sin embargo, los grados de severidad son diferentes.[34-37] Esto sostiene la existencia hipotética de otros

factores exógenos que modulan la respuesta inflamatoria, como la colonización por *P. acnes*. En contraste, en otros estudios en mellizos heterocigotos por lo general en la mitad de los casos sólo uno se encuentra afectado y habría escasa o nula similitud en la producción sebácea, en el número de comedones y, por consiguiente, en el de lesiones inflamatorias.

No obstante, se han dado a conocer parejas de mellizos con acné nódulo-quístico severo y otras con acné fulminans, en forma simultánea o con muy poco tiempo entre un caso y otro.[38,39]

En época reciente Bataille y col. estudiaron la influencia génica y de los factores ambientales en 458 pares de gemelos idénticos y 1.099 pares de mellizos heterocigotos de sexo femenino, todos de una edad promedio de 46 años. Un 14% de los mellizos informó una historia de acné; se observó que un 81% de la varianza de la enfermedad se debe a efectos génicos y el remanente del 19%, a factores ambientales. De los riesgos potenciales investigados, sólo fue significativo un nivel menor de lípidos y de apolipoproteína A1.[40]

Anomalías cromosómicas

Diversas anomalías cromosómicas, entre las que se encuentra el genotipo XYY, se relacionan con acné. El patrón XYY se presenta en 1 de 1.000 recién nacidos. De cada 7 pacientes con síndrome XYY, 1 desarrolla acné inflamatorio severo del tipo conglobata, lo que representa 14 veces más que el 3% de incidencia de acné noduloquístico en varones XY. Algunos elementos clínicos adicionales en estos pacientes son altura mayor de 180 cm, algunas evidencias de retardo mental y una conducta agresiva.[41]

El cariotipo 46XY+ (4p+,14q–) se puede relacionar con acné nódulo-quístico asociado con diabetes insulinodependiente, hipospadia severa y fibrosis testicular.[42] La trisomía parcial del cromosoma 13 y el mosaicismo para trisomía 8 se asocian con acné inflamatorio severo y otras características propias del síndrome, como malformaciones esqueléticas, retardo mental y convulsiones.[43] Se han dado a conocer casos excepcionales de acné conglobata asociado a síndrome de Klinefelter y cariotipo XXY. En los casos típicos de síndrome de Klinefelter los niveles de testosterona están disminuidos, pero no todos los pacientes tienen signos clínicos de deficiencia androgénica. Por otra parte, la existencia del síndrome no excluye el desarrollo de acné. La terapia con testosterona, ya sea como sustituto hormonal o para impedir el crecimiento exagerado en individuos excesivamente altos, puede agravar un acné preexistente.[44]

Genes

Se ha investigado una posible relación de varios genes con el desarrollo del acné. El antígeno HLA resultó ser negativo para acné conglobata;45 pero en parientes de individuos con acné fulminans familiar se detectaron fenotipos de HLA idénticos (HLA A 2, 3; B 7,44; DR4,11; DQw7,w8).[27]

Un polimorfismo en el citocromo humano P-450 1A1 (CYP1A1) parece asociarse con acné; el CYP1A1 se relaciona con el metabolismo de una amplia gama

de compuestos, como la vitamina A. En el acné habría una mayor frecuencia de mutación de CYP1A1. Esta mutación puede alterar la eficacia biológica de los retinoides naturales debido a que su biotransformación en compuestos inactivos es más rápida.[46]

Una actividad inadecuada de la esteroide 21-hidroxilasa, así como las mutaciones del gen que codifica para esta enzima (CYP-21) constituyen las bases génicas de la hiperplasia adrenal congénita o de presentación tardía, que puede presentarse con acné. Con gran frecuencia, en los pacientes con acné hay mutación del gen CYP-21, pero no hay una correlación clara entre ésta y los niveles elevados de esteroides e hiperandrogenemia, incluido el acné.[47]

La mucina epitelial polimorfa (PEM) o MUC1 es una glucoproteína secretada por varios tejidos epiteliales; en la piel es detectada, en glándulas sudoríparas y sebáceas, por anticuerpos monoclonales. Estudios de los tejidos respiratorio y digestivo sugieren que la MUC1 está involucrada en el mecanismo de defensa contra bacterias, mediante una inhibición de su adherencia a los epitelios. En pacientes con acné severo el gen MUC1 y la molécula codificada por él muestran gran polimorfismo y alelos repetidos de mayor longitud. Se sugiere que un MUC1 de mayor tamaño puede facilitar la colonización microbiana en el conducto pilosebáceo, con el resultado de una severidad mayor del proceso inflamatorio.[48]

El polimorfismo del gen del receptor androgénico con trinucleótidos CAG repetidos tiene gran relevancia con trastornos androgénicos. La alteración en la longitud repetida del nucleótido CAG puede afectar la expresión mediada por genes androgénicos en los folículos pilosos y las glándulas sebáceas en hombres y mujeres con trastornos androgénicos.[49]

La actividad de las glándulas sebáceas puede ser modulada por neuropéptidos. Los sebocitos expresan receptores para la hormona estimulante de los melanocitos alfa (α-MSH). En los sebocitos de piel normal se confirmó in vitro e in situ la expresión del receptor para la melanocortina-1; esto puede explicar en parte los efectos en la secreción de interleucinas 1β y 8 por esas células y permitirá aclarar la acción de la α-MSH en la lipogénesis en los sebocitos humanos. Sin embargo, no todos los investigadores pudieron comprobar la expresión de melanocortina-5.[50]

Síndromes asociados con acné

Estas asociaciones son raras, pero hay que tenerlas en cuenta para sospechar un diagnóstico de síndrome génico.

Síndrome de Apert. Denominado también acrocefalosindactilia, consiste en la asociación de estatura baja, dedos cortos y pegados, deformidades digitales, cara plana y retardo mental. En la edad pospuberal se detectaron casos que cursan con acné vulgar en la cara y el tronco, así como una erupción no habitual, de características similares, en los antebrazos. Debido a la frecuencia de este hallazgo en los antebrazos y en ausencia de signos de virilización, podría plantearse que en este síndrome habría una disposición del órgano de choque androgénico anormal, lo que podría explicar el papel de los andrógenos en

el cierre prematuro de las epífisis.[51] En estudios recientes se demostró que la erupción acneica que sigue las líneas de Blaschko puede deberse a una mutación del gen del receptor de factor de crecimiento de fibroblastos 2 (FGFR2). Al parecer éste es un gen de origen paterno altamente mutante en función de la edad paterna avanzada.[52,53]

Ectrodactilia, sindactilia acompañada de acné nódulo-quístico. Se la considera de aparición esporádica. Se presenta con una deformación de las manos y los pies que afecta los ejes centrales y se manifiesta por hendiduras medianas, ausencia de dedos y extremidades distales en pinza de cangrejo. Se dio a conocer un caso con acné nódulo-quístico severo en la cara, el cuello y el tronco, refractario al tratamiento. Este cuadro tiene una incidencia baja, de 1:90.000 recién nacidos, y se presenta como un cuadro de herencia variable (autosómica dominante, autosómica recesiva, mosaicismo germinal, mutación). La penetrancia es baja, con 30% de portadores sin anomalías fenotípicas, así como de expresividad variable entre individuos y dentro de un grupo familiar. La mutación del receptor del factor de crecimiento fibroblástico 2 puede explicar la correlación entre lesiones de acné y deformidades óseas que se observa en el síndrome de Apert.[54]

La asociación entre pioderma gangrenoso, artritis aséptica y destructiva que se inicia en la infancia, y aparición de acné quístico desde la adolescencia se conoce como **síndrome PAPA** (pyogenic arthritis, pyoderma gangrenosum, acne). Aunque la tríada de síntomas rara vez se ve en un mismo paciente, se informó la transmisión autosómica dominante en 3 generaciones de pacientes. En época reciente se identificó el locus para los casos familiares en el brazo largo del cromosoma 15q, por mutaciones en el gen CD2BP1 (CD2-binding protein 1).[55-57]

Otro síndrome es la **asociación de diabetes mellitus tipo A resistente a la insulina asociada a quintos metacarpianos cortos**. La herencia más probable del grupo familiar descrito es autosómica dominante. Se observó en una madre y dos hijos (varón y mujer) que presentaban las alteraciones citadas y además acné, hirsutismo, ovarios poliquísticos, acantosis nigricans, alopecia masculina en la madre, incremento de la creatincinasa y de los niveles de triglicéridos. Los niveles de hormona de crecimiento, esteroides adrenales y testosterona eran normales.[58]

Desde 1976 se han informado 30 pacientes con un **síndrome de resistencia hereditaria a los glucocorticoides**. Se manifiesta por resistencia al cortisol, hipopotasemia, hipertensión, acné, hirsutismo y trastornos menstruales. En 7 pacientes se detectó una mutación en el dominio de unión de la hormona al gen receptor de glucocorticoide, y en uno la mutación se encontraba en el dominio del ADN.[59]

Otros cuadros clínicos diversos, como el **nevo de Becker**, pueden desarrollar acné en la zona afectada en la pubertad. Se dio a conocer un caso con zonas libres de acné alrededor de las áreas de piel cubiertas por nevos.

En la práctica clínica diaria podremos ver *nevos epidérmicos* de patrón lineal, caracterizados por lesiones de acné en un patrón lineal, u otros cuadros

como **SAPHO** (acné, pustulosis palmoplantar, sinovitis, hiperostosis, osteoartropatía seronegativa). Nuestra visión abierta a relacionar síndromes genéticos con acné nos permitirá pesquisar muchos casos y determinar su severidad y respuesta terapéutica.[60,61]

Bibliografía

1. Parish LC, Witdowski JA History of acne. En: Acne update for the practitioner. Frank SB, ed. 1979 New York, NY: Yorke Medical Books.
2. Gelmetti CC, Krowchuk DP, Lucky AW.Acne. En Pediatric Dermatology. Schachner LA,Hansen RL. 2003 Elsevier Limited, Philadelphia, USA
3. Goolamalis SK y Andison AC: The original and use of the word "acne". British Journal of Dermatology. 1977, 96:291-294.
4. White GM. Recent findings in the epidemiologic evidence, classification, and subtypes of acne vulgaris.J Am Acad Dermatol.1998 Aug;39(2 Pt 3):S34-7.
5. Pochi PE. The pathogenesis and treatment of acne. Annu Rev Med. 1990;41:187-98.
6. Cunliffe WJ, Gollnick HPM. Acne. En Diagnosis and Management. 49-67. Martin Dunitz Ltd London, 2001
7. Goulden V, Stables GI, Cunliffe WJ. Prevalence of facial acne in adults. J Am Acad Dermatol. 1999 Oct;41(4):577-80
8. Stern RS. Medication and medical service utilization for acne 1995-1998.J Am Acad Dermatol. 2000 Dec;43(6):1042-8.
9. Daniel F, Dreno B, Poli F, et al. Epidemiologie descriptive de l´acné dans la population scolarisée en France métropolitaine pendant l´automme 1996. Ann Dermatol Venereol 2000; 127: 273-278
10. Goulden V, Mc Geown, Cunliffe WJ. The familial risk of adult acne: a comparison between first- degree relatives of affected and unaffected individuals. Br J Dermatol 1999;141:297-300
11. Bessone L, Anselmi L. Acne cortisonica "in bambino dell" éta di un anno e mezzo. Riv Pediatriche 1972; 4 (2): 103
12. Cunliffe WJ.Clinical features of acne. En: Cunliffe WJ. Acne. Martin Dunitz, 1989, London. Pag:11-75
13. Cordain L, Lindeberg S, Hurtado M, Hill K, Eaton B, Brand-Miller J. Acne vulgaris. A disease of western vivilization. Arch Dermatol 2002;138:1584-1590
14. Thiboutot DM. Diet and acne revisited.Arch Dermatol 2002; 138:1591-1592
15. Taylor SC,Cook-Bolden F, Rahman Z, Strachan D. Acne vulgaris in skin of color. J Am Acad Dermatol 2002;46: S98-S106
16. Wilkins JW, Voorhees JJ: Prevalence of nodulocystic acne in white and negro males. Arch Dermatol 1970; 102:631-634
17. Callender VD. Acne in ethnic skin: special considerations for therapy.Dermatol Ther 2004;17: 184-195
18. Jansen T, Burdorf WHC, Plewig G. Pathogenesis and treatment of acne in chilhood. Pediatr Dermatol 1997; 14: 17-21
19. Katsambas A, Katoulis A, Stavropoulos P. Acne neonatorum: a study of 22 cases. Int J Dermatol 1999; 38: 128-130
20. Bekaert C,Song M, Delvigne A. Acne neonatorum and familial hyperandrogenism. Dermatology 1998; 196: 453-454
21. Eng Wooi Chew, Bimgham A, Burrows D. Incidence of acne vulgaris in patients with infantile acne. Clin Exp Dermatol 1990; 15:376-377
22. Cunliffe WJ, Baron SE, Coulson IH. A clinical and therapeutic study of 29 patients with infantile acne. Br J Dermatol 2001;145:463-466
23. Burket JM, Storrs FJ. Nodulocystic infantile acne occurring in a kindred of steatocystoma. Arch Dermatol 1987; 123: 432-433
24. Cantú JM, Gómez-Bustamante M, González-Mendoza A, Sánchez-Corona J. Familial comedones. Arch Dermatol 1978; 114: 1807-1809
25. GouldenV, Clark SM, Cunliffe WJ. Post-adolescent acne: a review of clinical features. Br J Dermatol 1997; 136: 66-70
26. Goulden V, Mc Geown CH, Cunliffe WJ. The familial risk of adult acne: a comparison between first-degree relatives of affected and unaffected individuals. Br J Dermatol 1999;141: 297-300
27. Siong Wong S, Pritchard MH, Holt PJA. Familial acne fulminans. Clin Exp Dermatol 1992;17: 351-353
28. Herane MI. Ando I. Acne in ifancy and acne genetics. Dermatology 2003;206:24-28
29. D´Souza P, Venkateshwaran K, Ramam I, Ramam M. Familiai acne keloidalis. Acta Derm Venereol (Stockh)1998; 78: 382
30. Fitzsimmons JS, Guilbert PR. A family study of hidradenitis suppurativa. J Med Genet 1985;22:367-373
31. Fitzsimmons JS, Guilbert PR, Fitzsimmons EM. Evidence of genetic factors in hidradenitis suppurativa. Br J Dermatol 1985; 113:1-8
32. Zisova L, Sakakushev B. Acne tetrad in a family. Folia Med (Plovdiv) 1994; 36 (4): 51-57
33. Kuster W, Rodder-Wehrmann O, Plewig G. Acne inversa: Pathogenesis and genetics. Hautarzt 1991; 42 (1): 2-4

34. Cunliffe WJ, Gollnick HPM.Clinical features in acne. En: Cunliffe WJ, Gollnick HPM. Acne. Diagnosis and management. Martin Dunitz Ltd 2001, London. Pags:49-67

35. Walton S, Wyatt EH, Cunliffe WJ. Genetic control of sebum excretion and acne- a twin study. Br J Dermatol 1988; 118:393-396

36. Palatsi R, Oikarinen A. Hormonal analysis and delayed hypersensitivity reactions in identical twins with severe acne.Acta derm Venereol (Stockh) 1979; 59:157-160

37. Friedman GD. Twin studies of disease heritability based on medical records: application to acne vulgaris. Acta Genet Med Gemellol 1984; 33:487-495

38. González T, Gantes M, Bustabad S et al. Acne fulminans associated with artritis in monozygotic twins. J Rheumatol 1985;12:389-391

39. Darley CR, Currey HLF, Baker H. Acne fulminans with arthritis in identical twins treated with isotretinoin. J R Soc Med 1978; 77:328-330

40. Bataille V, Sneider H, MacGregor AJ, Sasieni P, Spector TD. The influence of genetics and environmental factors in the pathogenesis of acne: a twin study of acne in women. J Invest Dermatol 2002;;119:1317-1322

41. Voorhees JJ, Wilkins JW, Hayes E, Harrell R. Nodulocystic acne as a phenotypic feature of the XYY genotype. Arch Derm 1972;105:913-919

42. Marr TJ, Traisman HS. Nodulocystic acne, chromosomal abnormality, and diabetes mellitus. Cutis 1981; 27 (1): 87-88

43. Funderburk SJ, Landau JW. Acne in retarded boy with autosomal chromosomal abnormality. Arch Dermatol 1976; 112: 859-861

44. Wollenberg A, Wolff H, Jansen T, Schmid MH, Rocken M, Plewig G. Acne conglobata and Klinefelter´s syndrome

45. Schackert K, Scholz S, Steinbauer-Rosenthal I. Albert ED, Wank R, Plewig G. HLA antigen in acne conglobata. A negative study: Arch Dermatol 1974;110: 468

46. Paraskevaidis A, Drakoulis N, Roots I, Orfanos CE, Zouboulis CC: Polymorphisms in the human cytochrome P-450 1A1 gene (CYP1A1) as a factor for developing acne. Dermatology 1998; 196: 171-175

47. Ostlere LS, Rumsby G, Holownia P, Jacobs HS, Rustin MHA, Honour JW. Carrier status for steroid 21-hydroxylase deficiency is only one factor in the variable phenotype of acne. Clin Endocrinol 1998;48: 209-215

48. Ando I, Kukita A, Soma G, Hino H. A large number of tandem repeats in the polymorphic epithelial mucin gene is associated with severe acne.J Dermatol 1998;25 (3): 150-152

49. Sawaya M, Shalita AR. Androgen receptor polymorphisms (CAG repeat lengths) in androgenetic alopecia, hirsutism, and acne. J Cutan Med Surg 1998; 3: 9-15

50. Bohm M, Schiller M, Stander S, Seltman H, Li Z, Brzoska T, Metze D, Schioth HB, Skotner A, Seiffert K, Zouboulis ChC, Luger TA. Evidence for expression of melanocortin-1 receptor in human sebocytes in vitro and in situ. J Invest Dermatol 2002;118: 553-539

51. Solomon L, fretzin D, Pruzansky S. Pilosebaceous abnormalities in Apert´s Syndrome. Arch Derm 1970; 102: 381-385

52. Munro C, Wilkie AOM. Epidermal mosaicism producing localised acne: somatic mutation in FGFR2. The Lancet 1998; 352: 704-705

53. Rees J. FGFR2 mutations and acne. The Lancet 1998;352: 668-669

54. Krunic ALJ, Vesic SA, goldner B, Novak A, Clark RE. Ectrodactyly, soft-tissue syndactyly, and nodulocystic acne: coincidence or association?. Ped Derm 1997; 14 (1): 31-35

55. Lindor N, Todd MA, Solomon H, Seidman CE, McEvoy MT. A new autosomal dominant disorder of pyogenic sterile arthritis, pyoderma gangrenosum, and acne: PAPA syndrome. Mayo Clin Proc 1997;72:611-615

56. Yeon HB, Lindor NM, Seidman JG, Seidman CE. Pyogenic arthritis, pyoderma gangrenosum, and acne syndrome maps to Chromosome 15q. Am J Hum Genet 2000; 66: 1443-1448

57. Wise C, Gillum JD, Seidman CE, Lindor NM, Veile R, Bashiardes S, Lovett M. mutations in CD2BP1 disrupt binding ti PTP PEST and are responsible for PAPA syndrome, an autoinflammatory disorder. Human Molecular Genetics 2002; 11 (8): 961-969

58. Patel VK, Davies HA. Insulin resístanse type A and short 5th metacarpals.Diabetic Medicine 2003; 20: 500-504

59. Lamberts SW. Hereditary glucocorticoid resistance. Ann Endocrinol 2001;62 (2);164-167

60. Happle R. Genes que predisponen al acné: lecciones que debemos aprender de los nevus. En: Piquero-Martin J. Acné. Manejo racional.3ª edición, 2000, Editorial Corpográfica, Caracas. Pag:75-78

61. Van de Kerkhof PCM. Psoriasis. En: Bolognia J, Jorizzo JL, Rapini RP. Dermatology. Volume one., 2003. Mosby,Spain. Pag:125-149

Capítulo 2

Fisiopatología y patogenia

Jaime Piquero Martín, María Isabel Herane, Elba Marylu Naccha, María Teresa Molina

La unidad pilosebácea es el sitio donde se desarrolla el acné. En esta patología la glándula sebácea es de gran tamaño y multilobular, con un pelo rudimentario y un canal folicular con epitelio estratificado. El desarrollo y el crecimiento normal de la unidad pilosebácea requieren el estímulo androgénico y la interacción de otros factores biológicos. Es así como en el infundíbulo de la unidad pilosebácea se produce una hiperqueratinización anormal que genera una oclusión que retiene el sebo y las células del epitelio, lo que promueve la proliferación bacteriana, en especial del difteroide anaerobio *Propionibacterium acnes* (*P. acnes*).

P. acnes secreta una variedad de productos extracelulares proinflamatorios que llevan a la desorganización de la pared folicular, lo que estimula la respuesta inmune y el desencadenamiento del acné.

Se considera que hay cuatro factores etiopatogénicos básicos

1. Seborrea
2. Queratinización folicular
3. Microorganismos
4. Inflamación

En la figura 2-1 se pueden observar los cuatro factores básicos: seborrea, comedogénesis, *P. acnes* e inflamación. Habría pues una primera plataforma (factores primarios) conformada por las glándulas sebáceas y la queratinización folicular anormal, ambas influenciadas por la acción hormonal. La segunda plataforma (factores secundarios) estaría formada por la colonización microbiana y la respuesta inmune inflamatoria. Los factores psicológicos y génicos, así como la dieta quizá podrían tener algún papel en la patogénesis del acné (fig. 2-1).

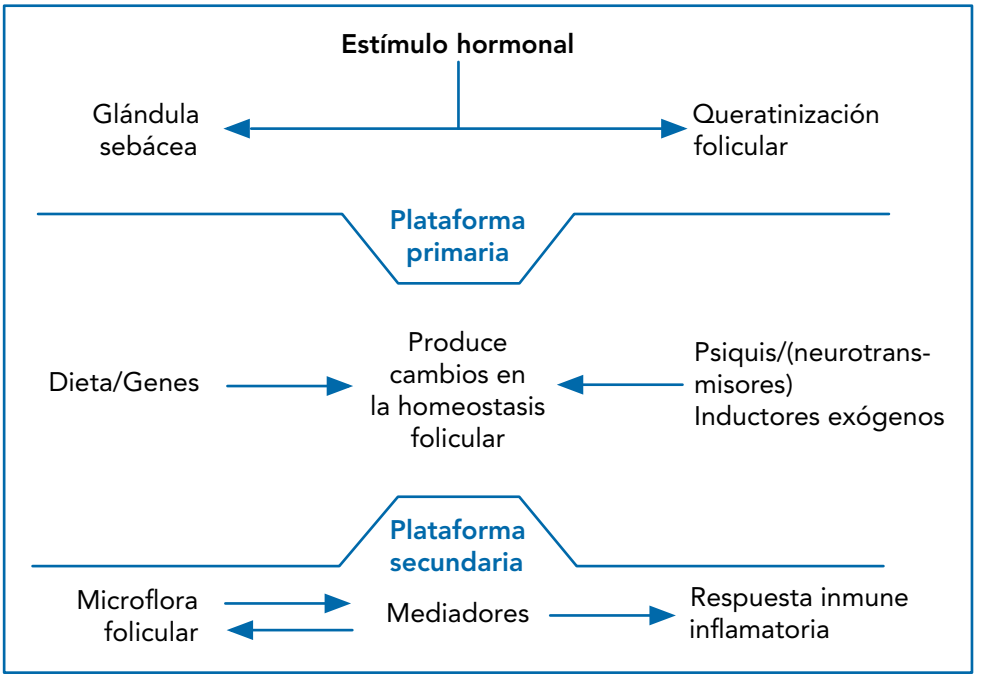

Fig. 2-1. Etiopatogenia del acné. Plataformas.[1]

Seborrea

Papel de las hormonas

Andrógenos

El colesterol derivado de la dieta, por síntesis endógena vía acetato, es el compuesto principal que inicia la esteroidogénesis. Los esteroides adrenales más importantes son los glucocorticoides (cortisol), los mineralocorticoides (aldosterona) y los andrógenos (dehidroepiandrosterona y androstenediona).

Los andrógenos son secretados por la glándula suprarrenal y el ovario en respuesta a sus respectivas hormonas tróficas, hormona adrenocorticotrófica (ACTH) y hormona luteinizante (LH).

Durante la pubertad el sulfato de dehidroepiandrosterona es el andrógeno más importante secretado por la glándula suprarrenal en respuesta a la ACTH, y la androstenediona es el andrógeno principal sintetizado por el ovario en respuesta a la LH. La androstenediona, sintetizada en cantidades aproximadamente iguales en la glándula suprarrenal y en el ovario, es un metabolito androgénico, precursor, tanto de la testosterona como de la síntesis de estrógenos.

Los andrógenos son intermediarios en la síntesis de estrógenos; si su concentración está aumentada pueden resultar potentes agentes inductores de quistes ováricos. Entonces, para la función del ovario es muy importante que la concentración intraovárica de andrógenos no esté aumentada.

La testosterona es el andrógeno circulante de mayor importancia, determinante de la androgenicidad del plasma. En la mujer, la testosterona circulante proviene directamente de la producción ovárica, así como de la conversión periférica de andrógenos (androstenediona) ováricos y suprarrenales. Alrededor de un 96% de la testosterona circula en el plasma unida a proteínas transportadoras de hormonas sexuales. La más importante y específica de éstas es la proteína transportadora de hormonas sexuales (SHBG). Cerca de un 2% de la testosterona circula libre, y el resto unida a la albúmina. Estas últimas dos fracciones son biológicamente activas.[1]

La observación clínica y la evidencia experimental confirman la importancia de las hormonas en la fisiopatología del acné.[2]

El efecto de las hormonas influye en la secreción de material sebáceo, y también se sugirió un papel de ellas en la hiperqueratinización folicular.[3]

Por lo tanto, en el acné pueden ser importantes andrógenos como testosterona (T) y dihidrotestosterona (DHT) –que es un producto de la 5α reducción de la testosterona–; precursores adrenales como dehidroepiandrosterona (DHEA), sulfato de dehidroepiandrosterona (DHEAS) y androstenediona (A); estrógenos como estradiol (E2) y estrona (E1), y otras hormonas como la de crecimiento (GH).

Andrógenos y glándulas sebáceas

Las gónadas y la glándula suprarrenal producen los andrógenos circulantes.

Los andrógenos también pueden ser producidos localmente dentro de la glándula sebácea, a partir de hormonas precursoras adrenales, como DHEAS.

Los andrógenos principales que interactúan con el receptor de andrógenos son la T y la DHT. La DHT es 5 a 10 veces más potente que la T en su interacción con el receptor de andrógenos.

Los receptores de andrógenos se localizan en el estrato basal de la glándula sebácea y en los queratinocitos del folículo piloso.[4,5]

El papel de los andrógenos en la producción de material sebáceo se evidenció por:

1. El desarrollo de acné temprano en el período prepuberal, asociado con niveles elevados de DHEAS en suero, un precursor de la T.[6,7]

2. Tumores ováricos o suprarrenales que secretan andrógeno, a menudo relacionados con el desarrollo de acné, así como otros trastornos endocrinos, como el síndrome de ovario poliquístico o la hiperplasia suprarrenal congénita.

3. El aumento del tamaño y la secreción de la glándula sebácea luego de la administración sistémica de T y DHEA.

4. El acné severo, que con frecuencia se relaciona con andrógenos elevados en el plasma.[8]

Otras observaciones clínicas confirman que el acné comienza a aparecer cerca del inicio de la pubertad, durante la adrenarca, cuando la glándula suprarrenal comienza a secretar DHEAS.[6] Esta hormona es precursora de otros andrógenos más potentes dentro de la glándula sebácea, y determinante principal de la actividad de esa glándula en el período prepuberal. Además, los niveles elevados en plasma de DHEAS están relacionados significativamente con el desarrollo de acné en las niñas prepúberes.

Receptor de andrógenos

El receptor de andrógenos es necesario para la producción de material sebáceo, ya que la T y sobre todo la DHT actúan en este nivel.[9-11]

Andrógenos, estrógenos y enzimas presentes en la piel (fig. 2-2)

La hormona DHEAS se produce en gran cantidad a nivel de la zona reticular de la corteza suprarrenal, y circula en sangre en niveles relativamente altos en comparación con otras hormonas.

Por medio de la enzima 3β-hidroxiesteroide deshidrogenasa (3β-HSD), la DHEA se transforma en A. Esta conversión se produce a nivel de la glándula suprarrenal y de la glándula sebácea, sitios en los que hay actividad de esta enzima.[12,13]

En la glándula sebácea actúa la isoenzima tipo 1 de la 3β-HSD, mientras que en la suprarrenal y en las gónadas[14] actúa la isoenzima tipo 2 de la 3β-HSD.

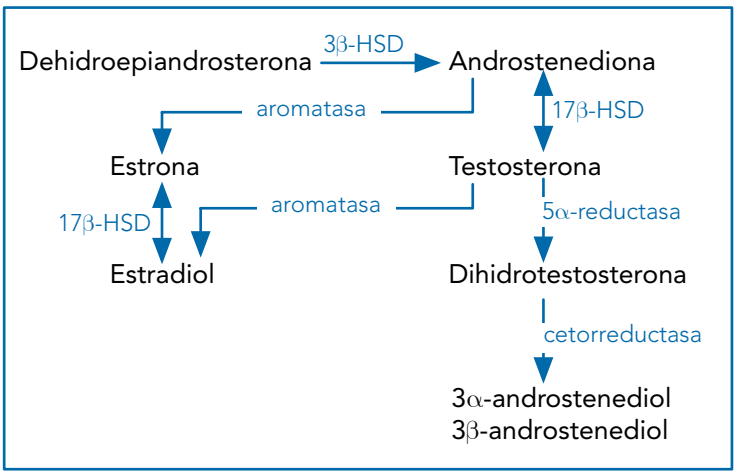

Fig. 2-2. Andrógenos, estrógenos y enzimas presentes en la piel.

Otra enzima importante que se encuentra dentro de la piel es la 17β-hidroxiesteroide deshidrogenasa (17β-HSD). Se trata de una enzima reversible que puede oxidar y reducir tanto los andrógenos como los estrógenos. Es responsable de la conversión de un andrógeno débil, como la A, a otro más potente, como la T.

También puede convertir estrógenos débiles a potentes, como la E1 y el E2, respectivamente.

Hay 6 isoenzimas de la 17β-HSD que difieren por su localización en distintos tejidos, o por su capacidad de reducir u oxidar hormonas.[15]

La isoenzima tipo 2 de la 17β-HSD es la más activa dentro de la glándula sebácea donde oxida la T a A. De esta forma, la 17β-HSD podría tener un papel protector en la piel por la metabolización de la T a un andrógeno precursor menos potente como la A.[16,17] Por lo tanto, representaría un factor regulador del metabolismo de los andrógenos y los estrógenos en la piel.

En tejidos periféricos, entre ellos la piel, la DHT se produce a partir de la T por la acción de la enzima 5α-reductasa.

Hay dos isoenzimas de la 5α-reductasa.[18] La isoenzima tipo 1 es activa dentro de la glándula sebácea y en los queratinocitos de la región infrainfundibular del folículo pilosebáceo (tabla 2-1).[19] La isoenzima tipo 2 es más activa en la próstata, e importante para la mayoría de las acciones androgénicas en los órganos sexuales.

Tabla 2-1. Enzimas y sus respectivas isoenzimas activas en las glándulas sebáceas

3β-hidroxiesteroide deshidrogenasa (3β-HSD)	tipo 1
17β-hidroxiesteroide deshidrogenasa (17β-HSD)	tipo 2
5α-reductasa (5α-R)	tipo 1

La DHT se metaboliza mediante la acción de una enzima cetorreductasa, y origina los compuestos 3α-androstenediol y 3β-androstenediol. Parte de estos metabolitos pasa de nuevo a la circulación general, donde puede detectarse y cuantificarse.

Se demostró que en las zonas de la piel con predisposición a presentar acné, como las de la cara, la actividad de la isoenzima tipo 1 de la 5α-reductasa es mayor que en la glándula sebácea de las regiones sin predisposición al desarrollo de esta afección; como consecuencia de ello en la piel con acné se producen cantidades mayores de DHT.[20]

Por otra parte, la capacidad oxidativa de la isoenzima tipo 2 de la 17β-HSD es mayor en la piel no predispuesta al acné; en cambio, la piel predispuesta al acné tiene menor capacidad de metabolizar T a A.

Por lo tanto, estas dos enzimas producen los andrógenos más potentes, T y DHT, dentro de las glándulas sebáceas de la piel; esto explicaría, en parte, la presencia de acné en zonas predispuestas.

Queratinización folicular y su relación con los andrógenos

Se postuló que los andrógenos, además de su efecto en la estimulación de la secreción sebácea, cumplen un papel en la hiperqueratinización folicular.

Esto se sustenta en evidencias indirectas, como el hallazgo de receptores de andrógenos en la vaina externa de los folículos sebáceos.

Asimismo, se observó actividad de la isoenzima tipo 1 de la 5α-reductasa en la porción infrainfundibular, lo que sugiere que estos queratinocitos son capaces de convertir T a DHT.

Mecanismo de acción de los andrógenos en el acné

Los andrógenos, estimulan el crecimiento y la diferenciación de la glándula sebácea.

Los andrógenos como T y, sobre todo, DHT forman complejos con los receptores de andrógenos nucleares. El complejo andrógeno-receptor, entonces interactúa con el ADN en el núcleo de las células sebáceas para regular los genes involucrados en el crecimiento celular y la producción de los lípidos.

Además de los receptores de andrógenos, los sebocitos también poseen receptores para factores de crecimiento: factor de crecimiento epidérmico (EGF) y factor de crecimiento insulinosímil tipo 1 (IGF-1).[21]

Hay evidencias del papel de estos factores (EGF, IGF-1), así como del factor de crecimiento de los queratinocitos, en el desarrollo de la glándula sebácea. La acción de los andrógenos en la glándula sebácea podría estar mediada por estos factores de crecimiento.

Producción de material sebáceo y su relación con los estrógenos

El conocimiento sobre el papel de los estrógenos en la modulación de la producción de material sebáceo es escaso.

La administración sistémica de estrógenos en cantidad suficiente disminuye la producción de material sebáceo. Sin embargo, la dosis necesaria para suprimir la secreción de material sebáceo es mayor que la utilizada para inhibir la ovulación.

Aunque algunos pacientes con acné responden bien a agentes que contienen dosis bajas de etinilestradiol (35 a 50 mg), a menudo se requieren dosis mayores para inhibir la secreción sebácea.

El principal estrógeno activo es el E2, que se sintetiza a partir de la T mediante la acción de una enzima P-450 aromatasa. La aromatasa es activa en el ovario, el tejido adiposo y otros tejidos periféricos. El E2 puede convertirse a E1, un estrógeno menos potente, por la acción de la enzima 17β-HSD. Ambas enzimas, la aromatasa y la 17β-HSD, están presentes en la piel (véanse tabla 2-1 y fig. 2-2).[22]

Los estrógenos pueden actuar directamente por medio de varios mecanismos:

1. Oposición a los efectos de los andrógenos dentro de las glándulas sebáceas.

2. Inhibición de la liberación de gonadotrofinas hipofisarias con la consecuente disminución de la producción de andrógenos ováricos.

3. Regulación de los genes que influyen en forma negativa en el crecimiento de la glándula sebácea y la producción de lípidos.

Hormona de crecimiento y su relación con el acné

La GH es secretada por la hipófisis, y actúa en el hígado y los tejidos periféricos, donde estimula la producción de IGF-1.

Se postuló que la GH podría estar involucrada en el desarrollo del acné,[23] ya que éste es más frecuente en los adolescentes cuando la secreción de GH es máxima y los niveles en plasma de IGF-1 son los más altos. El IGF-1 también puede producirse en la piel, donde interactúa con receptores de la glándula sebácea para estimular su crecimiento.

La acromegalia, patología en la que la GH está muy elevada, se correlaciona con la presencia de seborrea y acné.

Glándulas sebáceas

La unidad pilosebácea (PSU) comprende un epitelio de sebocitos maduros y en desarrollo a través de los que pasan el sebo y el pelo. La glándula sebácea es holocrina, pues su secreción es el resultado de la autodestrucción de los sebocitos. El sebo secretado se moviliza hacia la superficie junto con los queratinocitos descamantes y los microorganismos, cuando están presentes.[24]

El tipo de glándula sebácea involucrado en el acné es el folículo sebáceo, en el que el pelo es muy pequeño en comparación con su tamaño, a diferencia del tipo de la glándula sebácea asociado con pelo terminal, que es pequeño respecto del pelo.

La composición del sebo es única en los seres humanos. Esto explicaría en parte por qué los seres humanos son la única especie que desarrolla acné. La longitud y la profundidad de la unidad pilosebácea también podrían desempeñar un papel al permitir la colonización del conducto por *Propionibacterium acnes* (*P. acnes*), un microorganismo que no se encuentra en la piel de ninguna otra especie.[24]

La composición del sebo también es compleja. En la tabla 2-2 se resume la composición aproximada de los lípidos en los sebocitos y sobre la superficie de la piel.

A medida que el sebo avanza por el conducto pilosebáceo, las enzimas lipolíticas, en mayor medida de *P. acnes* y *Staphylococcus epidermidis*, convierten los triglicéridos en ácidos grasos libres. También se produce la oxidación del escualeno a medida que el sebo alcanza la superficie de la piel. Por lo tanto, la composición lipídica de la superficie de la piel comparada con la de la glándula sebácea muestra una reducción de la cantidad de triglicéridos,

algunos monoglicéridos y diglicéridos, y una cantidad importante de ácidos grasos libres.

Tabla 2-2. Composición lipídica. Comparación entre glándulas sebáceas aisladas y la superficie de la piel.

Lípidos	% en glándulas sebáceas aisladas de la piel	% de lípidos en la superficie
Triglicéridos	56	41
Ácidos grasos libres	0	14
Ésteres céreos	26	26
Escualeno	15	16
Ésteres de colesterol	2	2
Colesterol	1	1

Fuente: Cunliffe WJ, Gollnick H. Acne diagnosis and management. Martin Dunitz. London, 2001.

Papel del sebo y la seborrea

En la pubertad el incremento de la producción de andrógenos estimula el crecimiento de la glándula sebácea y el incremento de la producción de sebo. El andrógeno más importante es la testosterona, que se convierte en su forma más activa la 5α-DHT, por la enzima 5α-reductasa tipo I. La correlación entre el incremento de la producción se sebo y el acné está bien establecida; esto explica la aparición coincidente de los primeros signos de acné y el comienzo de la pubertad.[24-26] Además, hay estudios en los que se demostró que la seborrea es más intensa en individuos proclives al acné que en los que no lo son.[26,27]

El incremento de la producción de sebo en el acné podría deberse a un nivel elevado de las hormonas circulantes causado por: 1) estímulo anormal de la pituitaria, o 2) incremento anormal de la producción de andrógenos en las suprarrenales o las gónadas.[24] También podría ser consecuencia de una hiperreactividad del órgano terminal de la glándula sebácea ante niveles normales de hormonas circulantes. Hay datos experimentales que indicaron que cantidades equipotentes de una crema de testosterona aplicada sobre la piel de un niño prepúber generaron diferencias considerables en la producción de sebo; algunos niños mostraron una producción significativamente mayor de sebo que otros en los que ésta no se incrementó.[24] Otra causa sería el aumento de la actividad de la 5α-reductasa tipo I;[29] de hecho podría haber una combinación de varios factores.[24] En los sebocitos faciales la 5α-reductasa tipo I se expresa de manera más abundante, lo que explica la prevalencia del acné facial en todos los grupos.[28]

En la actualidad el papel de la actividad del 17β o el 3α-HSD en la PSU y la recirculación de los metabolitos 3α no se conoce por completo. Sin embargo, la 4-retinol deshidrogenasa tiene una actividad semejante a la 3α-HSD y se piensa que desempeña una función en la regulación de la 5α-DHT en los queratinocitos y los sebocitos. Así, la isotretinoína no sólo actuaría en el metabolismo de los retinoides endógenos, sino también en el metabolismo de los andrógenos en las glándulas sebáceas.[30]

Los individuos normales muestran una distribución homogénea de la excreción de la glándula sebácea; por el contrario, los sujetos con acné exhiben una amplia variación en el patrón de excreción sebácea en los diferentes folículos. Algunos folículos no producen sebo, otros producen poco y otros, una gran cantidad. Es posible que algunos folículos, como los que generan grandes cantidades de sebo, sean el desencadenante inicial para el desarrollo de lesiones de acné.[24] Se sugirió que la producción del sebo y el flujo individual de los folículos es más importante que el grado de excreción total en la patogénesis del acné. Pierard y col. estudiaron la relación entre la seborrea y el acné en 50 varones con acné leve a moderado y 50 sin acné. En los 2 grupos la actividad de los folículos sebáceos difirió. En los individuos sin acné la seborrea pareció estar ligada a un gran número de folículos sebáceos con actividad moderada; mientras que en los proclives al acné, la seborrea se relacionaba con la presencia de un número pequeño de folículos sebáceos con un grado elevado inusual de producción de sebo.[28] Además, las áreas del cuerpo proclives al acné tienen diferentes respuestas a los andrógenos respecto de las que no lo son.[32]

Las mediciones de excreción de sebo también muestran que los individuos con acné generan mayor cantidad de sebo que los sujetos que nunca tuvieron acné. De todas maneras, a medida que el acné desaparece, no hay una reducción de la excreción de sebo, que se produce tanto en los pacientes con acné como en los controles recién a partir de los 40 años. Por lo tanto, la disminución de la producción de sebo no es el único factor responsable de la resolución del acné.[24]

Queratinización folicular

No se sabe si el factor desencadenante inicial del acné es la seborrea, la hiperqueratinización del conducto sebáceo o ambos. Uno de los primeros cambios estructurales en el acné es la aparición de comedones, lesiones no inflamatorias del acné. Los comedones pueden aparecer incluso antes de los años de la adolescencia en los individuos proclives al acné, y con frecuencia preceden a las lesiones inflamatorias.[24]

Los comedones son el resultado de anormalidades en la proliferación y la diferenciación de los queratinocitos ductales. Representan la retención de la hiperproliferación ductal de los queratinocitos/corneocitos en el conducto. La hiperproliferación se confirmó por la demostración de incremento de los niveles de marcadores, el de la ^{3}H-timidina en los comedones y el del Ki-67 en los queratinocitos ductales. Mediante esta técnica también se demostró un incremento en la proliferación de los queratinocitos de folículos "no afectados", que fueron extraídos por biopsia como folículos clínicamente "normales" de un área afectada por acné. Esto se ajusta con las observaciones de los microcomedones que se encontraron en el 30% de secciones de tejidos de piel clínicamente "normal" tomada de alrededor de lesiones de acné.[32]

La presencia de queratinas 6 y 16 (queratinas marcadoras de hiperproliferación) en microcomedones y comedones es evidencia adicional de la hiperproliferación.[33] La anormalidad primaria que provoca la hipercornificación no se rela-

ciona con los cambios de expresión en la queratina. La comedogénesis también podría deberse a la falla en la separación de los queratinocitos ductales.[32]

En estudios de la expresión de involucrinas y desmosomas, que son rasgos de la diferenciación terminal, no se observaron diferencias entre los folículos de acné y los de las biopsias de los especímenes de control. No obstante, hay un incremento de la tenascina, una glucoproteína de la matriz extracelular que puede interactuar con las células y alterar su capacidad de adherencia, que migra y prolifera, y se asocia con el desarrollo de lesiones de acné.[34] Se requieren más investigaciones en este importante tema de la adhesión de los corneocitos ductales.[32]

Los microcomedones preceden cualquier manifestación clínica de los comedones y el término que los designa es puramente histológico. Las primeras etapas de los microcomedones son fáciles de reconocer como conductos pilosebáceos distendidos. En la piel aparentemente normal de pacientes con acné hay muchos microcomedones,[24] como se señaló antes.

Mecanismos de la hiperqueratinización ductal

En la inducción de la hiperproliferación de los queratinocitos ductales fueron implicados varios factores, entre los que se incluirían: composición lipídica sebácea anormal, andrógenos, producción local de citocinas y bacterias.[32]

Composición lipídica anormal

Entre los lípidos sebáceos anormales en los pacientes con acné pueden ser relevantes los niveles de linoleatos. El examen de los lípidos polares recuperados de los comedones muestra que las acilceramidas contienen sólo un 6% de linoleato entre los ácidos grasos esterificados en comparación con el 45% en las acilceramidas de la epidermis humana normal.[24] El ácido linoleico está reducido en el sebo de los sujetos con acné, pero retorna a niveles normales con la resolución del acné después del tratamiento con isotretinoína oral y antiandrógenos.[35] Un bajo nivel de linoleatos produce una disminución de la función de barrera epidérmica, lo que puede hacer permeable la pared del comedón a las sustancias inflamatorias.

En la formación de comedones en particular fueron incriminados otros lípidos; un incremento de los ácidos grasos libres y escualeno. Los conceptos previos acerca de que los ácidos grasos libres que se encuentran en abundancia en las lesiones de acné son productos sólo del metabolismo bacterial de los triglicéridos fueron cuestionados por indicadores que señalaron que éstos pueden ser sintetizados por los propios sebocitos, en ausencia de colonización bacteriana.[36] Estos ácidos grasos libres pueden ser irritantes de la pared folicular y la dermis circundante, y exacerbar el proceso inflamatorio. Sin embargo, las infecciones intracutáneas de cantidades fisiológicas adaptadas al volumen del folículo sebáceo no producen inflamación relevante.[28] La intervención de los ácidos grasos libres y el escualeno en la comedogénesis se demostró en las orejas de conejo; sin embargo, en la reproducción de la comedogénesis en seres humanos se sugirió que los modelos de conejos son inapropiados por

ser demasiado reactivos. Los animales de laboratorio no desarrollan lesiones inflamatorias de acné, aun los conejos que producen comedones con facilidad, lo que se observa con frecuencia en seres humanos.[32]

Control de la comedogénesis por los andrógenos

Existen evidencias que sugieren que los andrógenos pueden cumplir un papel importante en la comedogénesis.[32] Hay una correlación entre el número de comedones en el acné temprano y los niveles de la DHEAS en los individuos prepúberes.[37] Los comedones suelen observarse antes de la pubertad y a menudo preceden el desarrollo de la inflamación por varios meses o aun 1-2 años. Las células del conducto pilosebáceo tienen receptores para andrógenos y presencia de la 5α-reductasa tipo I que está tanto en individuos saludables como en los enfermos. Las evidencias indirectas del uso de antiandrógenos también avalan la existencia de un papel para el control androgénico del conducto.[24] Los antiandrógenos que contienen fármacos como el acetato de ciproterona en la combinación co-ciprindiol (acetato de ciproterona más etinilestradiol) (Dianette®) reducen los comedones e incrementan las concentraciones de linoleatos sebáceos.[32] Así, el efecto antiandrogénico podría ser directo en los queratinocitos ductales o indirecto debido a cambios inducidos por hormonas en la composición de los lípidos sebáceos.[24]

Citocinas y formación de comedones

Es probable que la producción de citocinas por los queratinocitos ductales también sea importante en la formación de comedones. Kealey y col. demostraron que las citocinas influyen en grado significativo sobre la formación de comedones. La interleucina (IL)-1α está presente en muchos comedones en niveles relevantes desde los puntos de vista biológico y patológico. Se demostró in vitro que la IL-1α agregada a conductos cultivados induce el desarrollo de comedones. Además, la formación de comedones fue interrumpida por completo por el factor de crecimiento epidérmico.[24,32] Kealey y col. proporcionaron datos que muestran que el conducto aislado cultivado también es un buen modelo para el estudio de los efectos de las citocinas inflamatorias en la etiología del acné.

Bacterias y comedogénesis

Es probable que las bacterias no estén involucradas en la iniciación de comedones.[32] Hay dos evidencias que avalan esto. En primer lugar, en el estudio por microscopia electrónica de lesiones tempranas no inflamadas de prepúberes y púberes tempranos se demostró la presencia de pocas o ninguna bacteria.[38] En segundo lugar, la biopsia y el cultivo de lesiones tempranas no inflamatorias mostró que el 30% de éstas no tiene bacterias, lo que sugiere que la bacteria ductal no es necesaria para la iniciación de la cornificación en el desarrollo de los comedones. No obstante, la bacteria, en particular *Propionibacterium acnes* estaría involucrada en la comedogénesis ulterior.[32]

La terapia antimicrobiana efectiva puede reducir los comedones, incluso a las cuatro semanas de tratamiento. La disminución de comedones se observa con antibióticos orales y tópicos, y con otros agentes antimicrobianos como el

peróxido de benzoílo. Aunque esto podría tratarse de un efecto directo debido a una modulación de la comedogénesis, una explicación más plausible es que se debe a un efecto indirecto de la composición del sebo.[24] Por lo tanto, es probable que la hiperqueratinización temprana en el acné no sea iniciada por las bacterias; no obstante, los antimicrobianos podrían luego inhibir las lipasas bacterianas y reducir de esta manera los ácidos grasos libres del contenido sebáceo.[24]

Retinoides

Una alternativa para explicar la queratinización ductal es que el alto flujo de sebo en los folículos proclives al acné produzca una deficiencia local de vitamina A en el conducto.[24]

El retinol (vitamina A) y sus metabolitos retinoides biológicamente activos son esenciales para el mantenimiento de la diferenciación epitelial. Los retinoides influyen en la proliferación celular y la diferenciación, modifican las reacciones inmunes, ejercen acciones antiinflamatorias y regulan la síntesis de DNA con la subsecuente expresión diferencial de proteínas específicas y supresión de la producción de sebo de las glándulas sebáceas.

Los retinoides pueden afectar la proliferación de los queratinocitos epidérmicos humanos y los sebocitos de manera tanto positiva como negativa, e influyen en los numerosos pasos del programa de diferenciación de los queratinocitos epidérmicos en etapas específicas. En una línea de células de glándula sebácea humana inmortalizada, la adición de retinoides al medio de cultivo inhibió en grado significativo la proliferación de clones de células selectivas. De manera similar, se encontró que el ácido retinoico indujo cambios ultraestructurales e inhibió la proliferación en cultivos de queratinocitos humanos. La isotretinoína mostró niveles incrementados de retinol en la glándula sebácea y disminución de los niveles de dehidrorretinol (vitamina A2). Desde que se conoce que el dehidrorretinol se acumula en las lesiones hiperproliferativas, queratinizadas, su reducción con el tratamiento con isotretinoína puede relacionarse con la disminución de la proliferación celular o de la diferenciación. Por lo tanto, los retinoides y sus receptores asociados pueden desempeñar un papel en la hiperqueratinización y la comedogénesis.[30]

Microbiología

El factor microbiológico con sus consecuencias inmunitarias es esencial en el desarrollo de inflamación en el acné.[39]

Microorganismos de áreas sebáceas de la piel

En la tabla 2-3 se resumen los microorganismos que colonizan las áreas ricas en sebo de la piel.[40] Esta flora cutánea está compuesta por las floras residente y transitoria. La primera comprende microorganismos que viven y se multiplican en la piel, y estaría constituida por bacterias, como *Propionibacterium*, *Staphylococcus* y bacterias aerobias corineformes, y hongos, como *Malassezia furfur*. La flora transitoria –compuesta por microorganismos que se adquieren del medio externo como contaminantes, y que son incapaces de multiplicarse

o sobrevivir por más de algunas horas sobre la superficie–, está constituida por *Staphylococcus aureus, Streptococcus pyogenes, Bacillus, Neisseria, Clostridium, Streptococcus viridans* y bacilos gramnegativos. En casos de piel alterada o de cercanía a reservorios (perineo, región peribucal, etc.) estos microorganismos transitorios pueden volverse residentes por días o semanas.[41] Los primeros microorganismos que colonizan la piel son *Staphylococcus* y a lo largo del tiempo se va desarrollando la flora residente que se completa en la pubertad.

Tabla 2-3. Microorganismos que colonizan áreas de piel ricas en sebo[40]

Microorganismo	Localización folicular	Superficie
P. acnes	+	+
P. granulosum	+	+
Staphylococcus (no S. aureus)	+	+
Micrococcus	+/–	+
Corineformes aerobios	+/–	+
M. furfur	+	+
Propionibacterium bacteriófago	(+)	(+)

+/– Prevalencia menor que otros microorganismos de la lista.
(+) se presumen presentes.

En esta última etapa se alcanzan niveles medibles de población microbiana que pueden llegar hasta 10^7 microorganismos/cm^2. A partir de esta edad la flora es constante hasta la ancianidad, en que comienza a disminuir.

La superficie de la piel tiene diversos mecanismos de control, como la descamación, la humedad, los lípidos de la superficie, la capacidad de adhesión, los lípidos de la superficie, la interferencia microbiana, la inmunidad superficial y el pH. Hay cambios en la colonización que dependen de la edad, el área de la piel afectada, la humedad y la seborrea, así como la cercanía a orificios naturales.[41,42]

La microflora residente es capaz de colonizar la piel pues las bacterias poseen paredes celulares gruesas y fuertes, lo que impide el desecamiento por alteraciones en la presión osmótica externa. No son microorganismos móviles y secretan enzimas extracelulares que pueden degradar polímeros en la superficie de la piel. Ejemplo de éstos es *Propionibacterium acnes*, predominante en los folículos sebáceos, que participa en forma activa en la patogénesis del acné. La intervención de la flora transitoria se expresa en la foliculitis por gramnegativos; esta afección, catalogada como una complicación del tratamiento antibiótico sistémico o tópico prolongado del acné, se produce por sobrecrecimiento de bacterias gramnegativas en los folículos pilosebáceos por contaminación desde las fosas nasales *(Fotos: Clínica 95 y 96)*.[43]

Flora de los folículos sebáceos

Entre las bacterias de la flora residente que colonizan la piel sólo las capaces de colonizar el conducto sebáceo y multiplicarse allí pueden ser patogénicas

en el acné. Sólo tres especies de microorganismos podrían estar asociadas con el desarrollo de lesiones de acné: *Propionibacterium*, *Staphylococcus* coagulasa negativos y levaduras de la especie *Malassezia*.[44] Mediante estudios de biopsias de folículos sebáceos combinados con aislamiento y procesamiento de los folículos individuales se pudo determinar que el 90% de los comedones está colonizado por uno o más microorganismos. Además, en un 29% de los folículos normales se encuentra una colonización similar. O sea que no todas las lesiones de acné se encuentran colonizadas y muchos folículos normales lo están.[45]

Malassezia furfur representa la fase filamentosa del género *Pityrosporum*. Es un residente folicular tan importante como *Propionibacterium acnes*; se ubica en las capas externas de los corneocitos a nivel del acroinfundíbulo y su volumen es alrededor de cien veces superior al de *Staphylococcus* y *Propionibacterium*. En estudios se demostró una gran prevalencia de *Pityrosporum* en pacientes con pieles seborreicas y acné; en ellos se hallaron cifras de un 75-97% y colonización en pústulas de un 30%. Cuanto más severo es el acné mayor es la cantidad de esta levadura, lo que no siempre implica una causalidad.[43] Sin embargo, la falta de mejoría del acné con terapia antifúngica le resta importancia a estas levaduras en la patogénesis, aunque son causales de un cuadro conocido como foliculitis pitirospórica.[41] En varios casos de acné neonatorum se aisló otra levadura, *Malassezia sympodialis*, y se postuló que el cuadro clínico de pustulosis cefálica neonatal representa una forma de acné en el período posnatal.[46]

Las lesiones de acné están colonizadas por *Staphylococcus epidermidis* y *P. acnes* de manera simultánea en la mitad de las lesiones.[47] En la mayoría de los pacientes su importancia en la patogénesis del acné puede excluirse por el desarrollo de resistencia bacteriana a las pocas semanas de tratamiento. La administración descuidada de antibióticos orales en el acné incrementa la resistencia bacteriana; se detectaron más de un 30% de cepas de *S. epidermidis* resistentes a eritromicina, roxitromicina y clindamicina en tratamientos prolongados de acné (superiores a 3 meses). Existe la posibilidad de transmisión de resistencia vía plásmidos a cepas de *Staphylococcus aureus* de mayor poder patógeno que deben tenerse en consideración.[48]

Por lo tanto, el interés científico se centra en *Propionibacterium acnes*. Esta bacteria, también conocida como *Propionibacterium* tipo I y *Propionibacterium granulosum* o tipo II, coloniza la piel a partir de la pubertad y prolifera rápidamente hasta los 18 años, para luego descender en forma paulatina alrededor de los 45 años. *P. acnes* es la bacteria de mayor prevalencia e importancia en las lesiones de acné. Por lo general en el folículo sebáceo habita un solo tipo de *Propionibacterium*; la coexistencia de ambos es rara.[41,49,50] Las técnicas de estudio de la distribución, la localización y la densidad de la flora cutánea y los folículos proporcionan información importante que explica la patogenia.

La técnica más simple es la del hisopado de la superficie de la piel, que sólo ayuda a determinar el fenómeno de resistencia bacteriana.

Mediante técnicas de raspado de la superficie de la piel se puede observar que *P. acnes* se distribuye en mayores cantidades en los sitios de la piel que tienen un gran número de folículos sebáceos; en estos sitios también hay

Staphylococcus pero en menores densidades. Estas técnicas también permiten demostrar que con la pubertad se produce un gran aumento de la población de *P. acnes* y un pequeño incremento de especies de *Staphylococcus*.

Las técnicas de biopsia de superficie de la piel facilitan la toma de muestras de las partes superiores de los conductos foliculares, y se pudo determinar que no habría una relación entre el número de *P. acnes* en la superficie y el grado de severidad del acné. Esto se puede explicar porque con la técnica se obtienen muestras de una gran cantidad de folículos y no se reveló que algunos folículos presenten una colonización densa y otros tengan bajos niveles de colonización.

La técnica que aporta más información pero la más difícil es la biopsia y el cultivo de los folículos. Mediante esta técnica se demostró que los folículos calificados como normales rara vez están colonizados y que los comedones y las lesiones inflamatorias tempranas están colonizadas en un 80-99% (*P. acnes, S. epidermidis, M. furfur*). La distribución de estos microorganismos es variable. *M. furfur* se restringe a zonas cercanas a la superficie; *P. acnes* se ubica en las zonas centrales y profundas del conducto, ambientes con mejores características para su crecimiento.[41]

Propionibacterium acnes

P. acnes es una bacteria grampositiva, no movible, pleomorfa, con forma de bastón, que fermenta azúcares. Uno de sus productos finales es el ácido propiónico. Su cultivo relativamente sencillo requiere 7 días de incubación bajo condiciones de anaerobiosis (aunque no es un anaerobio estricto) y a temperaturas de 35-37 ºC. Las colonias son de un tinte rosado y cupuliformes. Como *P. acnes* no es móvil, no se conoce bien su forma de penetración en el folículo, pero ésta podría relacionarse con una adaptación de la bacteria al microambiente folicular. Su genoma se identificó en época reciente.[51]

P. acnes se asocia con el desarrollo de acné pero en muchas publicaciones figura como patógeno en otros cuadros clínicos cutáneos (celulitis periorbitaria, foliculitis, abscesos, sarcoidosis, enfermedad de Kawasaki, SAPHO), oculares (endoftalmitis crónica, conjuntivitis, blefaritis, keratitis, canaliculitis, dacriocistitis) y afecciones como endocarditis, artritis, abscesos cerebrales, meningitis, abscesos dentales, gingivitis, caries y enfermedad periodontal.[44,52] En la actualidad se reconoce la colonización frecuente y en altas cantidades de *P. acnes* en las fosas nasales. No se conoce bien la importancia de esta colonización, como tampoco si precede a la aparición del acné o si se produce luego del inicio de la enfermedad. No obstante, se reconoce su importancia como reservorio de cepas resistentes en estudios de resistencia bacteriana.

Para su crecimiento *P. acnes* requiere una fuente de nitrógeno proporcionada por los queratinocitos. El carbono y el hidrógeno pueden obtenerse de los lípidos y los queratinocitos, y el carbono más la energía la proveen los azúcares. Además, esta bacteria requiere aminoácidos y vitaminas, como biotina, ácido nicotínico y tiamina. El crecimiento y las funciones enzimáticas están influidos en gran medida por los niveles de oxígeno y el pH. En estudios in vitro se demostró que *P. acnes* es más activo cuando el pH se encuentra en

un rango de 4.5 y 6.8. Por ejemplo, en los comedones abiertos el pH varía en forma considerable en rangos de 4.0 a 8.0, lo que influye en el crecimiento bacteriano y la producción de exoenzimas. A menor saturación de oxígeno intrafolicular mayor producción de exoenzimas. Es importante considerar que a diferencia de lo que se observa en la superficie de la piel, el microambiente intrafolicular cambia según el flujo de sebo y las variaciones de tamaño de los conductos, lo que podría explicar el aumento de la actividad biológica o de la proliferación de *P. acnes* en un folículo determinado y no en otro adyacente.[40,41]

En estudios recientes se planteó que *P. acnes* residiría en la unidad pilosebácea en un espacio denominado biofilm. Éste se encuentra compuesto por poblaciones de bacterias que se adhieren a las superficies ambientales, como se produciría en las unidades pilosebáceas. Los microorganismos se encajan en un polisacárido extracelular que secretan después de adherirse a la superficie. La matriz extracelular por lo general comprende los dos tercios de la masa del biofilm y se compone de polisacáridos, agua, ADN extracelular y productos de excreción celular. Este polímero de glucocálix actúa como un esqueleto protector y como barrera física, lo que limita la eficacia de los antimicrobianos. Se observó que las bacterias protegidas del medio ambiente por los biofilmes son 50-500 veces más resistentes a la terapia antimicrobiana que las libres. La presencia de biofilmes podría explicar la inmunogenicidad del microorganismo así como el curso clínico de la enfermedad. Explica por qué son necesarios cursos prolongados de antibióticos, por qué la resistencia a los antibióticos no es un argumento confiable respecto del resultado terapéutico, por qué la isotretinoína oral ofrece beneficios a largo plazo y por qué el peróxido de benzoílo es beneficioso.[53]

Importancia de *P. acnes* en el acné

El papel de *P. acnes* en el acné es indiscutible. La producción de sebo muestra gran correlación con los niveles de *P. acnes*. Cuando éste se encuentra aumentado en los folículos afectados provee un gran ambiente para el crecimiento de *P. acnes*. Además, hay un aumento del número de *P. acnes* en las lesiones pero esto no se correlacionaría con la severidad de la enfermedad. En otros estudios no se observaron diferencias entre el número de *P. acnes* y la severidad y los resultados clínicos de la enfermedad. Dos hechos avalan la importancia de *P. acnes*: el éxito terapéutico al usar antibióticos y el empeoramiento del cuadro clínico ante la presencia de cepas resistentes y su asociación con fallas terapéuticas.

P. acnes produce gran cantidad de mediadores proinflamatorios, entre los que se incluyen lipasas, neuraminidasas, fosfatasas y proteasas. La bacteria libera sustancias de quimioatracción; es capaz de activar el complemento y producir factores solubles que estimulan el sistema inmune. La consecuencia de esto último es la secreción de citocinas proinflamatorias, así como la activación de sistemas inmunes de reconocimiento bacteriano, por medio de los receptores tipo toll (toll like) y CD1 expresados por queratinocitos y sebocitos.[54-56]

Relación entre el daño folicular y la colonización bacteriana

Antes de la pubertad los folículos sebáceos son normales y las paredes tienen un bajo contenido de agua libre. Durante la pubertad las tasas de excreción sebácea aumentan en el total de los folículos. En algunos de los que presentan tasas de excreción sebácea altas se produce una deficiencia de ácido linoleico que afectará la función de barrera de la pared folicular. Se genera un aumento del flujo de agua de la dermis a la luz folicular que promueve la colonización del folículo o el conteo microbiano, o ambos. El daño de los queratinocitos de la pared junto con la alteración de la función de barrera permiten la liberación de citocinas proinflamatorias, la difusión a la dermis y el inicio de la inflamación.

Holland y col. plantearon hipótesis interesantes sobre el papel de *P. acnes* en la patogénesis del daño folicular, que se exponen a continuación.[57]

Un posible primer mecanismo de daño queratinocítico que lleva a la liberación de citocinas y a la alteración ulterior de la función de barrera de la pared podría ser la producción de porfirinas por *P. acnes* en presencia de una tensión de oxígeno aumentada provocada por el daño de la pared folicular. La interacción de las porfirinas y las moléculas de O_2 producirían especies de oxígeno reducidas y radicales libres que dañarían los queratinocitos adyacentes.

El segundo mecanismo es la producción de enzimas extracelulares por un proceso autocrino desencadenado por una alta densidad celular bacteriana. Enzimas diversas, como lipasas, proteasas, hialuronidasas y neuraminidasas, pueden dañar la función de barrera de la pared folicular y la integridad de los queratinocitos.

Un tercer mecanismo es una libre producción de citocinas en respuesta al estrés nutricional. Al inicio del proceso y por el aumento del flujo de agua dentro del folículo se incrementan los nutrientes y las bacterias; a medida que la población bacteriana crezca los nutrientes disminuirán. Esto lleva a una alteración del pH, que se vuelve más ácido por el metabolismo microbiano. Se produce una respuesta al estrés y la liberación de proteínas de shock, que incrementan aún más las citocinas.

El infiltrado inflamatorio en las lesiones tempranas de acné es linfocítico, y se sugirió que este infiltrado se vuelve más específico a una variedad de antígenos bacterianos; en forma secundaria, con el tiempo se desarrolla una población neutrofílica inespecífica, desencadenada por quimioatrayentes bacterianos y por la respuesta normal al daño y la reparación tisulares.

La duración de las lesiones, así como la progresión de éstas de pápula a pústula o quiste dependerán de la carga bacteriana en el folículo; asimismo, si se producen daños extensos en la pared folicular, éstos permiten mayor expansión del número de *P. acnes* en el folículo y más daño tisular dérmico local. Otro factor determinante es la capacidad individual de reparación de heridas.

Se postuló que hay un ciclo de iniciación del proceso, inflamación y reparación en cada folículo. La duración de la enfermedad dependerá del número de folículos que pueden ser "proclives" y del número de ciclos que cada uno de estos folículos es capaz de realizar sin alteraciones que inhiban ciclos futuros.[57]

Relación entre P. acnes *e inflamación*

La respuesta inmune en pacientes con acné es anormal, en especial en las formas severas de la enfermedad. Hay niveles aumentados de anticuerpos fijadores de complemento a *P. acnes*; las pruebas de reactividad tardía a *P. acnes* se correlacionan con la severidad del proceso inflamatorio; hay una activación de células mononucleares con reacciones antigénicas celulares T; las enzimas y los factores quimiotácticos producidos por *P. acnes* tienen una función en la activación y la perpetuación del proceso inflamatorio local, así como en la inducción de hiperproliferación queratinocítica.[54,58] Por otro lado, el sistema inmune responde reconociendo patógenos bacterianos, entre los que se incluyen *P. acnes*, por medio de los receptores tipo toll y los linfocitos CD1. En el acné, en especial en las formas más severas de tipo nódulo quístico se detecta la respuesta inflamatoria CD4 y CD8 junto a la presencia de células de Langerhans. Además, el organismo produce péptidos endógenos antimicrobianos, como catelicidinas y defensinas, y estas respuestas son proporcionales al grado de inflamación.[58,59]

Los microorganismos o sus productos, o ambos, interactúan con queratinocitos y sebocitos que producen citocinas, que a su vez atraen linfocitos no específicos. *P. acnes* tiene dos mecanismos de activación linfocítica, antigénica y mitogénica.

P. acnes representa el microorganismo principal en el acné. Su importancia en la génesis del proceso inflamatorio y en su perpetuación es indiscutible. Hay una correlación entre la disminución del recuento de *P. acnes* y la mejoría clínica en el acné. El desarrollo de cepas resistentes se relaciona con el fracaso clínico del tratamiento.

Inflamación

Un factor fundamental etiopatogénico es la inflamación. El estudio de los aspectos inmunitarios del acné contribuye a dilucidarlo.

La inflamación representa el inicio de la respuesta inmune y los mecanismos involucrados en la reparación de ese proceso caracterizan los diferentes tipos clínicos. Las lesiones inflamatorias en el acné se asocian con la presencia de *P. acnes*, aunque las vías y las señales por las cuales este microorganismo desencadena la reacción inflamatoria no se esclarecieron por completo.[60]

Para mantener la respuesta inmune de la piel ante la agresión de antígenos se necesita la secreción de factores solubles, péptidos antimicrobianos producidos por los queratinocitos. Es así como la interleucina 1 alfa (IL-1α) aislada en el infundíbulo folicular "in vitro" causa una hipercornificación y una descamación similares a las que se producen en la formación de comedones y otros trastornos inflamatorios de la piel.[61] Esta citocina proinflamatoria se encuentra en alta cantidad en los queratinocitos intrafoliculares y los sebocitos, y puede producir queratinización directa folicular o estimular otros factores de crecimiento. Cualquier alteración en la composición del sebo o su excreción pueden precipitar la liberación de IL-1α e inducir la comedogénesis.[62] Asimismo, esta interleucina, IL-1α, produce sobrerregulación de proteínas citoplasmáticas de unión con el ácido retinoico, es el conocido CRABPII y proproteína 1, que es una prolina que

se ha observado en cultivos de queratinocitos. Todo ello sugiere que la IL-1α es una señal de queratinocito bien diferenciado. En la progresión del comedón a lesión inflamatoria también actúan otras moléculas proinflamatorias, como el factor de crecimiento epidérmico alfa (EGFα).[63] Estos mecanismos pueden ser importantes en la promoción de gran inflamación, y desencadenar lesiones pustulosas. Además, en la unidad pilosebácea también se expresa la citocina inflamatoria factor de necrosis tumoral alfa (TNFα). Todos estos factores interactúan en la transición entre lesión no inflamatoria e inflamatoria. Asimismo, la IL-1α y el EGF pueden estar involucrados en la resolución de lesiones inflamatorias.[64]

Por otro lado, *Propionibacterium* produce un péptido de bajo peso molecular que es quimiotáctico para leucocitos polimorfonucleares.[65] Esta sustancia se difunde a través del epitelio queratinizado folicular hacia la dermis para atraer leucocitos polimorfonucleares. Los neutrófilos fagocitan *P. acnes* intrafoliculares con la consiguiente liberación de enzimas hidrolíticas hacia el espacio extracelular e intrafolicular.[66] Estas enzimas, junto a la espongiosis determinada por la IL- 1α inciden en el reblandecimiento de la pared folicular y su ruptura.

Entre los mediadores biológicamente activos producidos por *P. acnes* se incluyen proteasas, fosfatasas, hialuronidasas y neuraminidasas, que contribuyen a que el contenido se expulse a la dermis que rodea al folículo, y cause inflamación perifolicular.[67]

Además, *P. acnes* induce una respuesta inflamatoria[68] independiente del número de bacterias encontradas, es parte de la respuesta inmune innata mediada por productos extracelulares de *P. acnes* (PAMP), que se inicia en el folículo y es variable en los individuos respecto de la severidad del acné. Se especula que en los pacientes proclives a tener acné estas bacterias estimularían la sobrerregulación de la expresión de citocinas,[69] aunque los ácidos grasos libres también pueden expresar estas citocinas sin presencia de antígenos a bacterias foliculares.

Los péptidos antimicrobianos de la familia de las beta-defensinas (HBD) son proteínas pequeñas, catiónicas producidas como respuesta a una infección microbiana, y están expresadas en todos los epitelios humanos. Protegen el epitelio de la infección y la colonización microbiana, y cumplen una doble función en la respuesta de la inmunidad innata, un efecto directo como destructor no oxidativo de los microorganismos gramnegativos y como modulador inmune, reclutando células dendríticas y macrófagos hacia la infección, como resultado del infiltrado perilesional y las citocinas.

Hasta el presente tres defensinas desempeñan un papel importante en la defensa, las β-defensinas humanas (hBD) 1, 2 y 3 (hBD1, hBD2, hBD3); estas defensinas se expresan en respuesta a estímulos proinflamatorios.[70] Es así como la hBD2 contribuye a la regulación de la inmunidad huésped-adaptativa, ya que es quimotáctica para las células dendríticas, induce la migración de células T de memoria, llamadas CD4RO,[71] y actúa como quimioatrayente de neutrófilos por medio de CCR6. El receptor tipo toll (TLR) cumple una función crucial en la inducción de la respuesta antimicrobiana en diferentes células.

Nagy y col.[72] demostraron la producción del hBD2 en cultivos de queratinocitos con diferentes cepas de *P. acnes*. Los cultivos produjeron hBD2 e IL-8 mRNA vía receptor tipo toll 2 (TLR 2) y receptor tipo toll 4 (TLR 4), como en la infección aguda de la piel, en la que el hBD2 participa en la eliminación de la bacteria y la quimiotaxis de células inflamatorias. En conclusión, los queratinocitos secretan hBD2 e interleucina-8 en respuesta a la presencia de *P. acnes*, y estas moléculas son factores quimiotácticos potentes para leucocitos e infiltración neutrofílica, como también para el crecimiento y la diferenciación del queratinocito en presencia de *P. acnes*.

Otra faceta del intrincado entramado que ejerce la respuesta inmunitaria del huésped en un paciente con acné está representada por la expresión de varios mediadores neuroendocrinos para la glándula sebácea. Es así como el sebocito expresa receptores para la hormona liberadora de corticotrofina (CRH), melanocortinas, betaendorfinas, péptido intestinal vasoactivo (VIP), sustancia P, neuropéptidos y péptidos relacionados con el gen de la calcitonina (CGRP). Todos estos receptores modulan la producción de citocinas inflamatorias, la proliferación y la diferenciación, la lipogénesis y el metabolismo androgénico en los sebocitos. Por medio de acciones autocrinas, paracrinas y endocrinas estos factores neuroendocrinos estimulados por el sistema nervioso debido a un estrés emocional afectan el curso clínico del acné.[73]

Muchos de los fármacos utilizados en el acné apoyan el protagonismo que tiene el leucotrieno B4 en el desarrollo de la inflamación. Éste es un mediador inflamatorio sintetizado del ácido araquidónico. Esta síntesis puede ser catalizada por la 5-lipooxigenasa y la leucotrieno A4 hidrolasa, y aumentada por mediadores inflamatorios, como endotoxinas, fragmentos de complemento, TNFα e interleucinas.[74] En general se comprobó que la presencia de la enzima 5-lipooxigenasa, LTA4 hidrolasa y la detección de PPAR alfa (peroxisome proliferator-activated receptor α) en sebocitos humanos aporta evidencias consistentes de que los eicosanoides pueden cumplir un papel importante en los procesos inflamatorios de la glándula sebácea y hacen pensar que los lípidos sebáceos inducen inflamación independiente de la presencia de bacterias. También se encontró que los neuropéptidos desempeñan una función importante en el desarrollo de lesiones inflamatorias. Todo lo anterior sugiere que el sistema inmune de la piel es responsable de producir mediadores involucrados tanto en el desarrollo de las lesiones no inflamatorias (hiperproliferación) como en el de las inflamatorias del acné. Es así como la inmunidad innata y la adaptativa tienen que ver en la respuesta inflamatoria de la piel a través de las células receptoras tipo toll (TLR) y en la presentación de lípidos anormales por moléculas CD1 que generan la activación de las células NKT que activan los sistemas innato y adaptativo.[75] Lo anterior supone que un inhibidor específico de la lipooxigenasa podría ser efectivo para resolver el problema del acné inflamatorio, por lo que un posible futuro en el manejo del acné sería reducir los lípidos proinflamatorios.[76]

Por otra parte, el uso de los retinoides amplió el conocimiento molecular del acné. Éstos activan la proliferación celular y la diferenciación, y modifican la reacción inmune. El mecanismo de acción de los retinoides depende del tejido porque actúa en forma específica. En los queratinocitos epidérmicos la

actividad retinoide es mediada por el enlace a los receptores nucleares, que son parte de la familia de receptores esteroide/tiroides, y el retinol se convierte en ácido retinoico, que se une al CRABP. Esta proteína transporta el ácido retinoico al núcleo que actúa con los receptores de ácido retinoico (RAR). El complejo RAR se dimeriza con un segundo complejo RAR, el 9-*cis* retinoico y un receptor conocido como RXR (se llama así porque el ligando se desconoce). Este dímero actúa como un factor de transcripción y altera la expresión de genes seleccionados para la actividad epitelial. El CRABP se expresa durante la diferenciación de queratinocitos epidérmicos humanos, puede controlar la concentración de ácido retinoico en la célula y regula de manera indirecta la expresión genética. También se encontró que el ácido retinoico puede inducir cambios ultraestructurales e inhibir la proliferación en queratinocitos humanos.[77-79]

Estos párrafos comprenden los aspectos más destacados de la investigación de los mecanismos inmunes en la patogenia del acné que se exploraron en busca de las implicancias del sistema inmune (adaptativo e innato), y revelan que la piel humana expresa un número de proteínas que cumplen un papel importante en la defensa del huésped.

Bibliografía

1. Rosenfield RL. Hyperandrogenism in Peripubertal Girls. Pediatric Clinics of North America 1990; 37(6);1333-1355.
2. Thiboutot D. Hormones and acne: pathophysiology, clinical evaluation, and therapies. Emin Cutan Med Surg 2001; 20:144-153.
3. Choudhry R, Hodgins M, Van der Kwast T, et al. Localization of androgen receptors in human skin by immunohistochemistry: Impliocations for the hormonal regulation of hair growth, sebaceous glands and sweat glands. J Endocrinol 1991; 133: 467-475,.
4. Liang T, Hoyer S, Yu R. Immunocytochemical localization of androgen receptors in human skin using monoclonal antibodies against the androgen receptor. J Invest Dermatol 1993; 100: 663-666.
5. Lucky AW, Biro FM, Huster GA, et al. Acne vulgaris in premenarchal girls. Arch Dermatol 1994; 130: 308-314.
6. Stewart ME, Downing DT, Cook JS, et al. Sebaceous gland activity and serum dehydroepiandrosterone sulfate levels in boys and girls. Arch dermatol 1992; 128: 1345-1348.
7. Marynick SP, Chakmajian ZH, McCaffree DI, et al. Androgen exceso in cystic acne. N Engl J Med 1983; 308: 981-986.
8. Lucky A, McGuire J, Rosenfield R, et al. Plasma androgens in womwn with acne vulgaris. J Invest Dermatol 1983; 81: 70-74.
9. Randall VA, Ebling FJ. Is the metabolism of testosterona to 5alfa-dihydrotestosterone requerid for androgen action in the skin? Br J Dermatol 1982; 107: 47-53.
10. Lookingbill DP, Horton R, Demers LM, et al. Tissue production of androgens in women with acne. J Am Acad Dermatol 1985; 12:481-487.
11. Sansone G, Reissner RM. Differential rates of onversion of testosterona to dihydrotestosterone in acne and in normal human skin- A possible pathogenic factor in acne. J Invest Dermatol 1971; 56: 366-372.
12. Baillie A, Calman K, Milne J. Histochemical distribution of hydroxysteroid dehydrogenases in human skin. Br J Dermatol 1965; 7: 610-616.
13. Simpson NB, Cunliffe WJ, Hodgins MB. The relationship between the in Vitro activity of 3B-hydroxysteroid dehydrogenase delta-isomerase in human sebaceous glands and their secretory activity in vivo. J Invest Dermatol 1983; 81: 139-144.
14. Mason J. The 3B-hydroxysteroid dehydrogenase gene family of enzymes. TEM 1993; 4: 199-202.
15. Anderson S, Moghrabi N. Physiology and molecular genetics of Beta-hydroxysteroid dehydrogenases. Steroides 1997; 62:143-147.
16. Thiboutot D, Martin P, Volikos L, et al. Oxidative activity of the type 2 isoenzime of 17Beta-hydroxysteroid dehydrogenase (17beta-HSD) predominates in huan sebaceous glands. J Invest Dermatol 1998; 111:390-395.
17. Im MJC. Enzymes of carbohydrate metabolism in normal human sebaceous glands. J Ivest Dermatol 1974; 62: 153-160.
18. Jenkins EP, Andersson S, Imperato-McGinley J, et al. Genetic and pharmacological evidence for more than one human steroid 5a-reductase. J Clin Invest 1992; 89:293-300.

19. Thiboutot D, Harris G, Iles V, et al. Activity of the type 1, 5alfa-reductase exhibits regional differences in isolated sebaceous glands and whole skin. J Invest Dermatol 1995; 105: 209-214.

20. Thiboutot D, Gilliland K, Light J, et al. Androgen metabolism in sebaceous glands from subjects with and without acne. Arch Dermatol 1999; 135: 1041-1045.

21. Hodak E, Gottlieb A, Anzilotti M, et al. The insulin-like growth factor I receptor is expressed by epithelial cells with proliferative potencial in human epidermis and skin appendages: Correlation of increased expression with epidermal hyperplasia. J Invest Dermatol 1996; 106: S64-S70.

22. Sawaya ME, Price VH. Different levels of 5alfa-reductase type 1 and 2, aromatase, and androgen receptor in hair follicles of women and men with androgenetic alopecia. J Invest Dermatol 1997; 109: 296-300.

23. Rosenfield RL, Deplewski D. Role of androgens in the developmental biology of the pilosebaceous unit. Am J med 1995; 98: 180S-188S.

24. Cunliffe WJ, Gollnick H. Acne diagnosis and management. Martin Dunitz. London, 2001.

25. Zouboulis CC. Human skin: an independent peripheral endocrine organ. Horm Res 2000; 54 (5-6): 230-42.

26. Gollnick HP, Zouboulis CC, Akamatsu H, et al. Pathogenesis and pathogenesis related treatment of acne. J Dermatol 1991 Sep; 18 (9): 489-99.

27. Piérard GE, Piérard-Franchimont C, Le T. Seborrhoea in acne-prone and acne-free patients. Dermatologica 1987; 175 (1): 5-9.

28. Gollnick H. Current concepts of the pathogenesis of acne. Implications for drug treatment. Drugs 2003; 63 (15): 1579-1588.

29. Thiboutot D, Harris G, Iles V, et al. Activity of the type I 5α-reductase exhibits regional differences is isolated sebaceous glands and whole skin. J Invest Dermatol 1995 Aug; 105(2): 209-14.

30. Tömä H. Interaction of isotretinoin with endogenous retinoids. J Am Acad Dermatol 2001 Nov; 45 Suppl. 5:S143-9.

31. Akamatsu H, Zouboulis CC, Orfanos CE. Control of human sebocyte proliferation in vitro by testosterone and 5-alpha-dihydrotestoterone is dependent on the localization of the sebaceous glands. J Invest Dermatol 1992 Oct; 99(4): 509-11.

32. Cunliffe W, Holland D, Jeremy A. Comedone formation: etiology, clinical presentation, and treatment. Clinics in Dermatology 2004; 22: 367-374.

33. Hughes BR, Morris C, Cunliffe WJ, et al. Keratin expression in pilosebaceous epithelia in truncal skin of acne patients. Br J Dermatol 1996; 134:247-56.

34. Knaggs HE, Layton AM, Morris C, et al. Investigation of the expression of the extracellular matrix glycoproteins tenascin and fibronectin during acne vulgaris. Br J Dermatol 1994 May; 130(5): 576-82.

35. Stewart ME, Greenwood R, Cunliffe MJ, et al. Effect of cyproterone acetate-ethinyl estradiol treatment on the proportion of linoleic and sebaceic acids in various skin surface lipid classes. Arch Dermatol Res 1986; 278:481-5.

36. Fujie T, Shikiji T, Uchida N, et al. Culture of cells derived from the human sebaceous gland under serum-free conditions without a biological feeder layer of specific matrices. Arch Dermatol Res 1996 Oct; 288 (11): 703-8.

37. Lucky AW, Biro FM, Huster GA, et al. Acne vulgaris in premenarchal girls. Arch Dermatol 1994; 130;310-4.

38. Lavker RM, Leyden JJ, McCinley KJ. The relationship between bacteria and the abonormal follicular keratinization in acne vulgaris. J Invest Dermatol 1981; 77:325-30.

39. Burkhart CG, Burkhart CN, Lehmann PF. Acne: a review of inmunologic and microbiologic factors. Postgrad Med J 1999; 75:328-331.

40. Holland KT. Microbiology of acne. En: Cunliffe WJ (ed). Acne. Martin Dunitz Ltd. London, 1989, págs. 178-210.

41. Cunliffe WJ, Gollnick HPM. Microbiology of acne. En: Cunliffe WJ, Gollnick HPM. Acne. Diagnosis and management. Martin Dunitz Ltd. London, 2001, págs. 29-36.

42. Herane MI. Microbiología de la unidad pilosebácea. En: Piquero-Martin J. Acné. Manejo racional, 2ª ed. Panamericana Formas e impresos SA. Bogotá, 1995. Págs. 43-50.

43. Adame G, Arias MI. Microbiología de la unidad pilosebácea. En: Piquero-Martin J. Acné. Manejo racional, 3ª ed. Corpográfica. Caracas, 2000, págs. 55-59.

44. Jappe UTA. Pathological mechanisms of acne with special emphasis on Propionibacterium acnes and related therapy. Acta Derm Venereol 2003; 83:241-248.

45. Leeming JP, Holland KT, Cunliffe WJ. The pathological and ecological significance of microorganims colonising acne vulgaris comedones. J Med Clin Microbiol 1985; 20:11-16.

46. Niamba P, Weill FX, Sarlangue J, Labreze C,Couprie B, Taieb A. Is common neonatal cephalic pustulosis (neonatal acne) triggered by Malassezia sympodialis? Arch Dermatol 1998; 134: 995-998.

47. Nishijima S, Kurokawa I, Katoh N, Watanabe K. The bacteriology of acne vulgaris and antimicrobial susceptibility of Propionibacterium acnes and Staphylococcus epidermidis isolated from acne lesions. J Dermatol 2000; 27: 318-323.

48. Jaffe HW, Sweeney HM, Natham C, Weinstein RA, Kabins SA, Cohen S. Identity and interspecific transfer of gentamicin-resistance plasmids in Staphylococcus aureus and Staphylococcus epidermidis. J Infect Dis 1980; 141: 738-747.

49. Holland KT, Cunliffe WJ, Roberts CD. The role of bacteria in acne vulgaris: a new approach. Clin Exp Dermatol 1978; 3: 253-258

50. Leyden JJ, Mc Ginley KJ, Vowels BAD. Propionibacterium acnes colonization in acne and nonacne. Dermatology 1998; 196:55-58.

51. Bruggemann H, Henne A, Hoster F, Liesegang H, Wiezer A, Strittmatter A, Hujer S, Durre P, Gottschalk. The complete genoma sequence of Propionibacterium acnes, a commensal of human skin. Science 2004; 305: 671-673.

52. Eady EA, Ingham E. Propionibacterium acnes- friend or foe. Rev Med Microbiol 1994; 5: 163-173.

53. Burkhart CN, Burkhart CG. Microbiology´s principle of biofilms as a major factor in the pathogenesis of acne vulgaris. Int J Dermatol 2003; 42:925-927.

54. Koreck A, Pivarcsi A, Dobozy A, Kemeny L. The role of innate immunity in the pathogenesis of acne. Dermatology 2003; 206:96-106.

55. Vowels BR, Yang S, Leyden JJ. Induction of proinflammatory cytokines by a soluble factor of Propionibacterium acnes: implications for chronic inflammatory acne. Infect Inmun 1995; 63: 3158-3165.

56. Jappe U, Ingham E, Henwood J, Holland KT. Propionibacterium acnes and inflammation in acne: P. acnes has T-cell mitogenic activity. Br J Dermatol 2002; 146:202-209.

57. Holland KT, Aldana O, Bojar RA, Cunliffe WJ, Eady EA, Holland DB, Inham E, Mc Geown C, Till A, Walters C. Propionibacterium acnes and acne. Dermatology 1998; 196: 67-68.

58. Smonilinski KN, Yan AC. Acne update: 2004. Curr Opin Pediatr 2004;16:385-391.

59. Woscoff A, Troielli P, Label M, Kolliker R. Receptores toll like (TLRS): receptores tipo peaje. El peaje que debe pagar la bacteria para ingresar al organismo. Dermatol Arg 2004; 10 (3):229-234.

60. Graham GM, Farrar MD, Cruse-Sawyer JE, Holland KT, Ingham E. Proinflammatory cytokine production by human keratinocytes stimulated with Propionibacterium acnes and P. acnes GroEL. Br J Dermatol 2004 Mar; 150(3):421-8.

61. Guy R, Green Mr Kealey T. Modeling acne in Vitro. J invest Dermatol 1996; 106 (1): 176-82.

62. Guy R, Kealey T. Modeling the infundibulum in acne Dermatology 1998; 196: 32- 7.

63. Ingham E, Lady EA, Goodwin CE. et al. Proinflammatory levels of interleuqine-1 alpha like bioactivity are present in the majority of open comedones in acne vulgaris. J invest Dermatol 1992; 98: 895 – 901.

64. Eller MS, Yaar M, Ostrom K, et al. A role for interleukin-1 in epidermal differentiation: regulation by expresión of finctional versus decoy receptors. J Cell Sci 1995; 108: 2741-6.

65. Palatsi R. Delayed hypersensitivity and febrille acne conglobata. Acta Derm Venereol (Stockh) 1977; 57:51-53.

66. Webster GF, Leyden JJ. Characterization of serum-independent polymorphonuclear leukocyte chemotactic factors produced by Propionibacterium acnes inflammation 1980; 4:261-9.

67. Kabongo Muamba ML. Exoenzymes of Propionibacterium acnes. Can J Microbiol 1982; 28:758-61.

68. Webster GF, McArthur WP. Activation of components of the alternative pathway of complement Propionibacterium acnes. Cell wall carbohydrate. J Invest Dermatol 1982; 79:137-40.

69. Zouboulis Ch. Is acne vulgaris a genuine inflammatory disease? Dermatology 2001; 203: 277 – 279.

70. Raj PA, Dentino AR. Current status of defensins and their role in innata and adptative immunity. FEMS Microbiol Lett 2002; 206: 9-18.

71. Yang D, Chertov O et al. Beta-defensins: Linking innate and adaptative immunity through dendritic and T cell CCR6. Science 1999; 286: 525-528.

72. Nagy I, Pivarsci A, et al. Distinct Strains of Propionibacterium acnes induce selective human b-defensins-2 and interleukin-8 Expression in human Keratinocytes Through toll-like receptors. J Inves Dermatol 2005; 124:931-938.

73. Zouboulis Ch, Bohm M. Neuroendocrine regulation of sebocytes – a pathogenetic link between stress and acne. Exper Dermat 2004; 13: 31.

74. Tucker SB, Rogers RS III, Winkeimann RK, Privett OS, Jordon RE. Inflammation in acne vulgaris: leukocyte attraction and cytotoxicity by comedonal material. J Invest Dermatol 1980; 74:21-25.

75. Koreck A, Pivarcsi A, Dobozy A, Kemény L. The role of innate immunity in the pathogenesis of acne. Dermatology 2003; 206 (2):96-105.

76. Zouboulis CC. Exploration of retinoid activity and the role of inflammation in acne: issues affecting future directions for acne therapy. J Eur Acad Dermatol Venereol 2001; 15 Suppl 3:63-7.

77. Duvic M, Chandraratna RA. Retinoid receptor selectivity: importance and clinical application in skin diseases and other diseases. Dermatol Ther 1998; 7: 7-14.

78. Nagpal S, Chandratratna RA. Recent development in receptor selective retinoids. Curr Pharm Des 2000; 6 (9): 919 – 31.

79. Zouboulis CC, Seltmann H, Neitzal H, et al. Establishment and characterization of an inmortalized human sebaceous gland cell line. J Invest Dermatol 1999; 112: 15.

Capítulo 3

Acné y resistencia a la insulina

María Emilia del Pino Flores

La piel es un órgano muy complejo, cuyas funciones protectoras aún no se comprenden por completo. Es poco lo que se sabe acerca de los efectos específicos de las hormonas endocrinas sobre la piel y su interrelación particular con la unidad pilosebácea, así como su correlación con los efectos de ellas en el resto del organismo. Al estudiar la fisiopatología del acné se observa que entre los factores de riesgo se encuentran los andrógenos; sin embargo, es poco frecuente encontrar una elevación franca de alguna de estas hormonas que explique las razones de su cronicidad, en especial en los casos de acnés difíciles de controlar. En este capítulo se tratarán de explicar los efectos de la insulina sobre la piel y su relación con la fisiopatología del acné como parte del estímulo hormonal efector sobre el órgano cutáneo.

Insulina

La insulina es la hormona anabólica más potente conocida, su función principal es facilitar la entrada de glucosa, ácidos grasos y aminoácidos a través de la membrana celular para la obtención de energía. Al estimular la utilización de glucosa, aminoácidos y grasa dentro de las células se aumenta la expresión y la acción de las enzimas que catalizan la síntesis de glucógeno, lípidos y proteínas. Asimismo, a la vez que se inhibe la actividad y la expresión de aquellas enzimas que catalizan la degradación de estos últimos, se estimula el crecimiento celular y su diferenciación. La insulina aumenta el uso de la glucosa por parte del músculo y la grasa, e inhibe la producción de glucosa hepática.[1]

Pasos metabólicos

Regulación

Para mantener los niveles plasmáticos de glucosa dentro de un estrecho rango de normalidad (72 mg y 126 mg/dl), a pesar de los períodos de alimentación

y ayuno, se necesita la regulación estricta de los niveles plasmáticos de insulina. Este equilibrio se logra a partir de regular la absorción de la glucosa a través del intestino hacia el torrente sanguíneo, por la liberación de insulina y la inhibición de la producción de glucosa por el hígado; el metabolismo en los tejidos periféricos a su vez disminuye los niveles séricos de glucosa, y por medio de dos vías metabólicas (la clásica y la indirecta) se estimula la glucogenólisis en el hígado.[2] La vía clásica es aquella por la cual el hígado reconoce las diferentes necesidades energéticas por los cambios en la concentración de insulina y glucosa en la sangre, esto significa que al aumentar los niveles de insulina sérica, se detiene la producción de glucosa hepática. Por la vía indirecta, descripta por Pocai y col., al disminuir los niveles séricos de glucosa, en las membranas de las neuronas externas del hipotálamo –muy sensibles a la hipoglucemia– se estimula la apertura de canales del K_{ATP}, que transforma los cambios metabólicos en estímulos nerviosos para la transmisión de señales al hígado a través del nervio vago para la liberación de glucosa a la sangre. De manera simultánea en las células β del páncreas se inhibe la formación de canales del K_{ATP}, donde se tiene la prioridad de liberar insulina en presencia de glucosa.[3,4,5]

Metabolismo

Para iniciar sus acciones metabólicas de producción energética en el hígado la insulina se une al receptor tirosincinasa. Por reacciones de fosforilación se activan otras señales moleculares, que activan dentro del citoplasma a las vías metabólicas PI(3)K (fosfatidilinositol-3-cinasa) cuya acción es la iniciación de las funciones metabólicas intracitoplasmáticas y la vía MAP (mitogen-activated protein, proteínas activadas por mitógenos), que en forma concertada coordinan la regulación del tráfico de vesículas, la síntesis de proteínas, las activaciones e inactivaciones enzimáticas y las expresiones de genes, cuyo resultado final es la regulación del metabolismo de glucosa, lípidos y proteínas.

Transportadores de glucosa

Para pasar a través de las membranas celulares la glucosa necesita proteínas transportadoras. Se identificaron dos familias distintas de moléculas celulares transportadoras de glucosa (y otras hexosas, como fructosa y lactosa). Este grupo consiste en 5 proteínas transmembrana homólogas, GLUT-1, 2, 3, 4 y 5, que son codificadas por diferentes genes. Cada una de estas proteínas GLUT tiene sustratos específicos, propiedades cinéticas y distribución en tejidos que les determinan sus propias acciones. El estudio de la expresión de los genes transportadores de glucosa, así como de las características biológicas de las proteínas GLUT, ayudó a que se comprenda el mecanismo de regulación del metabolismo de los carbohidratos. El GLUT-4 es el transportador de glucosa por respuesta a la insulina; su lugar de acción principal es el músculo esquelético, así como el músculo cardíaco y los adipocitos.

A diferencia de los otros transportadores de glucosa, el 90% del GLUT-4 está atrapado en el medio intracelular en ausencia de insulina u otros estímulos, como el ejercicio, y se recicla entre la membrana plasmática y sus vesículas de almacenamiento.

Además de las proteínas transportadoras GLUT, hay otros estimulantes para la entrada de la glucosa en la célula no dependientes de insulina, como el ejercicio, el óxido nítrico y la bradicinina; estos tres producen vasodilatación y se inicia la producción metabólica de GMPc (guanosinmonofosfato cíclico), que también favorece la translocación de GLUT-4. Asimismo, los factores de crecimiento insulínicos (IGF-I e IGF-II) y sus receptores ejercen un efecto hipoglucemiante muy importante.[6]

El péptido C se libera durante el proceso de la insulina en el páncreas. La leptina es una hormona secretada por los adipocitos y su efecto más importante se ejerce sobre el hipotálamo como señal de "almacenamiento de energía"; asimismo, en el músculo aumenta el uso de glucosa, al inducir la oxidación de ácidos grasos, y mejora su utilización.

Los niveles de hormona tiroidea también afectan la tasa de transporte de la glucosa dentro del músculo y la grasa. Al administrar hormona tiroidea aumenta la utilización de glucosa dentro del músculo y los adipocitos con estímulo de insulina o sin él, con un incremento parcial en la expresión de GLUT-4.

La resistencia a la insulina o su deficiencia provocan alteraciones graves en estos procesos y su consecuencia es la elevación de la glucosa en ayunas y posprandial, así como de los niveles de lípidos.

Insulina, IGF-I e IGF-II (factores de crecimiento insulínicos)

La insulina tiene una vida media en circulación y biodisponible a bajas concentraciones. Dentro de sus acciones metabólicas se encuentra la de inducir la producción de factores de crecimiento insulínicos (IGF) para el efecto estimulante de crecimiento y diferenciación celulares.

La función identificada del IGF-I se ejerce sobre el crecimiento y la diferenciación celulares; éste converge junto con el receptor de insulina y el receptor de hormona de crecimiento (GHR), lo que inicia vías metabólicas que comienzan distintas acciones estimuladas en combinación del sistema de la hormona de crecimiento (HC) y sus receptores a todos los tipos celulares. El IGF-II se une a su receptor específico (IGF-IIR), cuya función principal es el tráfico de enzimas lisosómicas.

Por su influencia intensa en el metabolismo los factores de crecimiento insulínico deben regularse por medio de proteínas trasportadoras, conocidas como proteínas transportadoras de IGF (IGFBP). Éstas son una familia de 6 proteínas multifuncionales que se sintetizan sobre todo en el hígado, sin embargo, la mayor parte de los tejidos las producen y actúan en ellos de forma autocrina y paracrina. Los genes que codifican IGF e IGFBP surgieron desde la evolución temprana de los vertebrados.[7] Las proteínas transportadoras limitan el acceso de estos factores de crecimiento a los tejidos regulando su efecto metabólico. El hígado y la grasa sólo tienen receptores para insulina, mientras que el músculo tiene receptores para insulina e IGF-I. El complejo transportador más importante es el IGFBP3, relacionado con la disponibilidad de IGF-I en la resistencia a la insulina. Esta proteína IGFBP3 tiene efecto antiproliferativo, a mayor disponibilidad de IGF-I menor disponibilidad de la proteína transportadora, por lo

tanto, más efecto proliferativo, en especial en células epiteliales, queratinocitos y melanocitos (lo que se asocia con carcinoma de mama, pulmón y próstata).[8]

La interacción en los receptores hepáticos de la HC junto con la insulina libera IGF-I, el aumento de este factor disminuye la concentración de HC en el hígado. Los IGF-I e IGF-II, y su familia de receptores IGF-IR, IGF-IIR, la familia de proteínas transportadores de factores de crecimiento insulínico (IGFBP), junto con la HC, la hormona paratiroidea y las hormonas esteroideas sexuales intervienen en todas las vías metabólicas de órganos y sistemas.[9] Hay evidencias claras de la manera en que la HC y el sistema IGF impactan en el crecimiento, la diferenciación y el mantenimiento de los dos tipos celulares principales de la epidermis: queratinocitos y melanocitos.

La piel es un ejemplo excelente de cómo una regulación exquisita de los componentes del sistema IGF contribuye con la homeostasis tisular.[10] Las hormonas sexuales son las reguladoras principales de la producción local de IGF-I, en especial los andrógenos, que a partir de la pubertad son un prerrequisito para el desarrollo del pelo y la glándula sebácea.[11]

Resistencia a la insulina

El receptor de la insulina es una proteína tirosincinasa que inicia la fosforilación de sustratos cuando la insulina se une a la membrana celular. Esta acción estimula a la proteína Akt, que activa la decodificación de Foxo 1; si este paso se bloquea, no se inicia la decodificación de genes para la gluconeogénesis y comienza la resistencia a la insulina.

Se considera que hay resistencia a la insulina cuando está alterada la capacidad de ésta para estimular la toma y la eliminación de la glucosa por el músculo, así como la síntesis de glucógeno en él.[2] La utilización de la insulina se bloquea en situaciones en las que se necesita ahorro energético, como en inflamación, ayuno, embarazo, procesos infecciosos, estrés y síndromes con exceso de glucocorticoides. En sujetos con resistencia a la insulina, al hacer la curva de tolerancia a la glucosa y la curva de insulina se observa que la liberación inicial de insulina es muy alta para mantener los niveles de glucosa dentro de los límites normales, en comparación con los individuos con sensibilidad adecuada a la insulina.

Los niveles altos de insulina o hiperinsulinemia provocan disminución de la síntesis hepática de proteínas transportadoras y aumento consecuente de IGF-I libre, reducción de HC e IGFBP3 circulante, incremento de insulina, IGF-I y andrógenos libres, así como disminución de sus globulinas transportadoras. Cuando estos acontecimientos se presentan en forma crónica generan consecuencias metabólicas que se expresan en diversas patologías, en las que el denominador común es el aumento del crecimiento de tejidos, como el incremento de estatura, y la menarca/pubertad tempranas, y/o su desarrollo sin regulación, como en el síndrome de ovario poliquístico, la alopecia androgenética, el acné, (*Fotos: Clínica 10, 15 y 19*) la acantosis nigricans, los fibromas blandos y la promoción de cáncer de células epiteliales (fig. 3-1).[12]

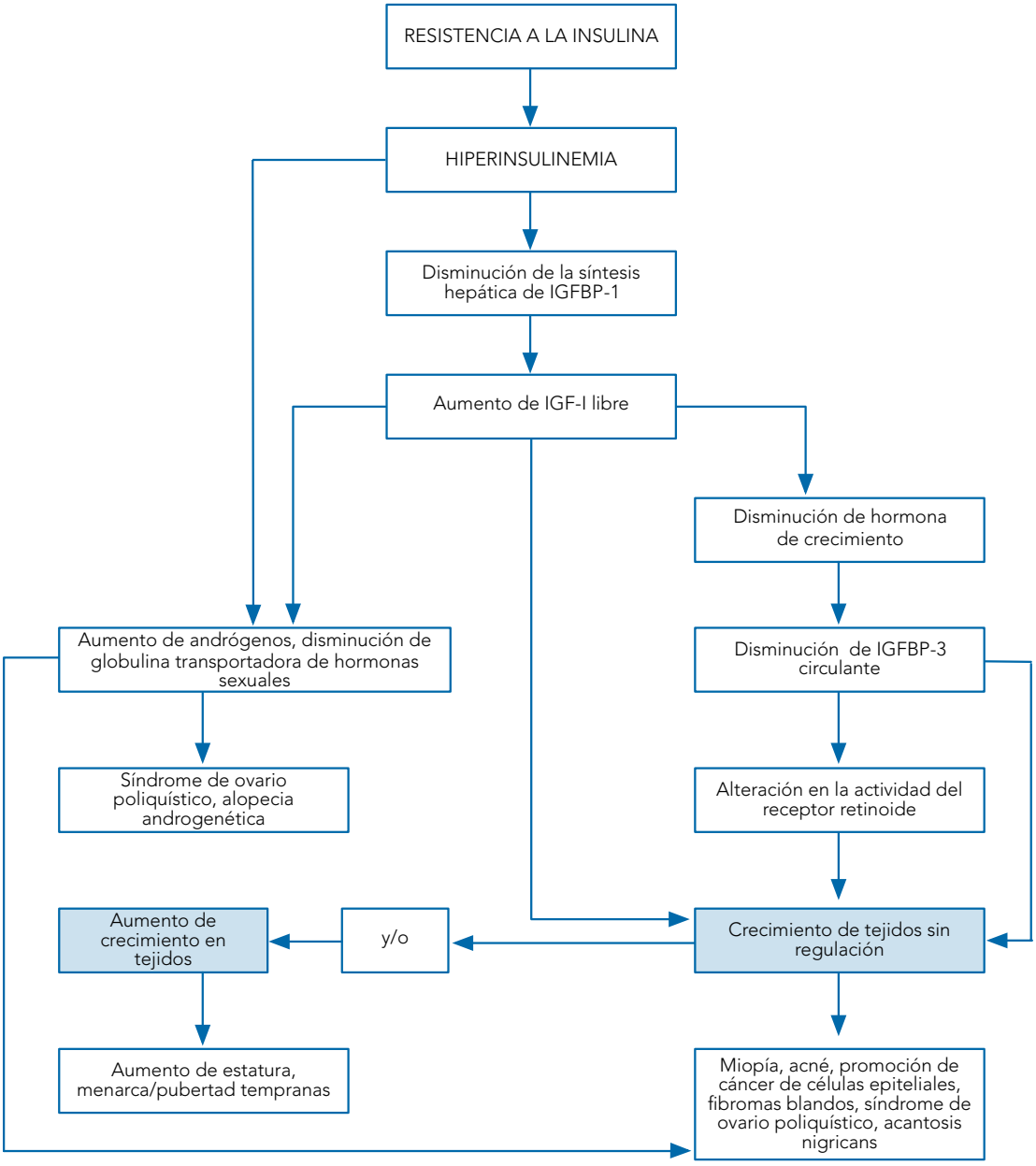

Fig. 3-1. Algoritmo de resistencia a la insulina (adaptado de Cordain L, referencia 13). Complicaciones secundarias. [IGF-1, factor de crecimiento insulínico; IGFBP, proteínas transportadoras de factor de crecimiento insulínico].

El defecto persistente de la resistencia a la insulina sobre el tejido adiposo y el músculo favorece alteraciones que condicionan la expresión clínica del síndrome metabólico, que se caracteriza por: obesidad abdominal (circunferencia de cintura: hombres > 102 cm, mujeres > 88 cm); dislipidemia aterogénica (triglicéridos > 150 mg/dl, lipoproteínas de alta densidad –HDL– < 40 mg/dl); hipertensión; resistencia a la insulina (glucosa en ayunas > 110 mg/dl), y estados protrombóticos.[13]

La piel humana es el objetivo de gran cantidad de mensajeros químicos. Entre ellos se incluyen numerosas hormonas. Se conoce el efecto hormonal sobre el desarrollo de las características sexuales secundarias a partir de la pubertad; se estableció la capacidad de la unidad pilosebácea para producir y liberar hormonas desde la glándula sebácea y se puso poca atención en la capacidad de la piel para completar los requerimientos de un órgano endocrino clásico. En efecto, a partir del colesterol las células cutáneas humanas producen IGF-I e IGF-BP, derivados de propiomelanocortina, catecolaminas y hormonas esteroideas, así como vitamina D; de los carotenoides de la dieta, producen retinoides, y de los ácidos grasos, eicosanoides. Las hormonas ejercen sus efectos biológicos en la piel por medio de la interacción de receptores de alta afinidad tanto en la membrana citoplasmática como en la nuclear, con receptores para neurotransmisores, hormonas esteroides y hormona tiroidea. La piel humana también es capaz de metabolizar hormonas tanto para activarlas como para inactivarlas. Estos pasos metabólicos son llevados a cabo en forma coordinada por los diferentes tipos celulares cutáneos: queratinocitos, melanocitos, fibroblastos, células endoteliales, células de Langerhans y terminaciones nerviosas, lo que indica su autonomía endocrina.

El ejemplo más representativo es la interacción del eje hormona liberadora de corticotrofina/h. propiomelanocortina en la esteroidogénesis, la síntesis de vitamina D y la de retinoides. En la piel las hormonas ejercen una gama amplia de efectos biológicos; las acciones más importantes están provocadas por la hormona del crecimiento y el factor de crecimiento insulínico-I (IGF-I), los neuropéptidos, los esteroides sexuales, los glucocorticoides, los retinoides, la vitamina D, los ligandos de receptores activados de proliferador de peroxisoma y los eicosanoides. Por último, la piel humana produce hormonas que se liberan a la circulación y son importantes para las funciones de todo el organismo, como las hormonas sexuales, en especial en individuos ancianos, y las proteínas transportadoras de IGF-I. Por lo tanto, la piel completa los requisitos para que se la considere el órgano endocrino independiente periférico más grande.[10,5,14]

Sin embargo, la función primordial de la piel es servir de barrera de protección contra las agresiones del medio ambiente, por lo que también tiene las características de glándula exocrina a partir de sus organelas, glándulas sudoríparas y la unidad pilosebácea, cuya secreción de sudor y sebo conforma la bicapa lipídica tridimensional encima de la capa córnea.[15,16] El sebo es un líquido rico en lípidos producidos por sebocitos maduros en forma holocrina hacia la superficie de la piel, su producción es continua y no está controlada por mecanismos neurológicos.[5]

El grupo de hormonas que tiene un estímulo directo sobre la producción de sebo y sudor comprende la hormona de crecimiento y el IGF-I; específicamente la calidad y la cantidad de sebo producido son factores clave en el desarrollo del acné. Se sabe que a partir de la pubertad comienzan a elevarse los niveles de IGF-I y HC. La liberación de la HC es cíclica e irregular, y los niveles de IGF-I son estables y reflejan la secreción acumulativa de la HC. La interrelación endocrina de estas hormonas con el eje hipotálamo-hipófiso-suprarrenal correlaciona los niveles de IGF-I y de andrógenos y las lesiones de acné. Se encontró que en hombres y mujeres con acné persistente, los niveles de IGF-I elevados junto con los andrógenos se correlaciona con el número de lesiones. Para las mujeres el efecto de IGF-I es más fuerte, y los andrógenos que las afectan más son dehidroepiandrosterona (DHEAS) y dihidrotestosterona (DHT). Para los hombres es más importante el efecto de los andrógenos, en particular la androstenediona y la DHEAS.[17] El efecto de los andrógenos sobre la síntesis de sebo en la piel en condiciones patológicas se puede activar por estímulos proinflamatorios y se necesita la presencia de células inflamatorias.

La piel es un tejido esteroidogénico que puede sintetizar andrógenos a partir del colesterol. Las últimas investigaciones se dirigen en mayor medida a identificar los genes que codifican las enzimas lipogénicas que las influenciadas por las hormonas esteroides y los retinoides.

Aún hay muchas controversias en los conceptos modernos sobre la patogénesis del acné. Los resultados de las investigaciones recientes permitieron identificar los estímulos hormonales centrales previos a la iniciación de las características fenotípicas clínicas y de laboratorio que se encuentran en el acné. El acné vulgar parece ser una enfermedad inflamatoria real, en la que el producto final del estímulo hormonal sobre la piel, la insulina, el IGF-I y la hormona del crecimiento aumentan el efecto y la producción de andrógenos. Los ligandos PPAR, los neuropéptidos regulatorios (eje hormona liberadora de corticotrofina/h. propiomelanocortina) y los factores ambientales en conjunto son capaces de alterar el ciclo natural de los folículos sebáceos e inducir hiperseborrea, hiperproliferación epitelial en el conducto seboglandular y el acroinfundíbulo, y la expresión de citocinas proinflamatorias/citocinas con la formación consecuente de comedones y lesiones inflamatorias. Las evidencias de que los factores hereditarios sólo desempeñan un papel indirecto en el acné son mayores.[18]

Siempre se debe tener en cuenta que el acné no es una enfermedad cosmética que va a pasar. En los casos de niñas preadolescentes con acné temprano, adrenarca prematura y/o acantosis nigricans, mujeres adolescentes y adultas con acné, hirsutismo, alopecia de patrón femenino, y hombres con acné persistente e hiperseborrea, acné quístico severo, donde la influencia de las hormonas y los andrógenos es muy importante, se deben realizar estudios para detectar en forma temprana los síntomas y signos del síndrome metabólico, y si se trata de mujeres, descartar siempre la presencia de ovario poliquístico.[12] Esta últimas patologías son factores de riesgo para otras enfermedades, como hipertensión arterial, riesgo mayor de cardiopatía isquémica y cáncer de mama, colon o próstata según sea el sexo, en las que se pueden hacer intervenciones tempranas con modificaciones al estilo de vida y, en el caso que lo amerite,

iniciar el tratamiento médico para contrarrestar la alteración metabólica correspondiente, como puede ser la resistencia aumentada a insulina.

La evaluación básica de estos pacientes será: andrógenos séricos, glucosa en ayunas, niveles de insulina y perfil de lípidos.

Los tratamientos deberán centrarse en la corrección de los andrógenos elevados y los niveles de insulina, con anticonceptivos orales, antiandrógenos y medicamentos que incrementan la sensibilidad a la insulina, como metformina.

Por último el acné es un signo de la influencia de la insulina a través de IGF-I sobre la unidad pilosebácea, y la resistencia a la insulina puede generar consecuencias metabólicas serias, como infertilidad, obesidad central, hiperlipidemia, inicio temprano de diabetes tipo 2 y mayor riesgo de enfermedades cardiovasculares a mediano plazo.

Bibliografía

1. Saltiel AR, Kahn R. Insulin signaling and the regulation of glucose and lipid metabolism. Nature 2001; 414:799- 806.
2. Saltiel AR. Putting the brakes on Insulin Signaling. N Engl J Med 2003; 249:2560-2562.
3. Gribble FM. A higher power for insulin. Nature 2005; 434:965-966.
4. Pocai A, Lam TK, Gutiérrez-Juárez R, Obici S, Schwartz GJ, Bryan J, Aguilar-Bryan L, Rossetti L. Hypothalamic KATP channels control hepatic glucose production. Nature 2005; 434; 1026- 1031.
5. Zouboulis CC, Seltmann H, Hiroi N, Chen WC, Young M, Oeff M, Scherbaum WA, Orfanos CE, McCann SM, Bornstein SR. Corticotropin-releasing hormone: An autocrine hormona that promotes lipogenesis in human sebocytes. PNAS 2002; 99:10; 7148-7153.
6. Shepherd PR, Kahn BB. Glucose transporters and Insulin Action. Implications for Insulin resistance and Diabetes Mellitus. N Engl J Med 1999; 341: 248-255.
7. Firth SM, Baxter RC. Cellular actions of the Insulin-Like Growth Factor Biding Proteins. Endocrine Reviews 2001; 23(6):824-854.
8. Zouboulis CC. Human Skin: an Independent Peripheral Endocrine Organ. Horm Res 2000; 54:230-242.
9. Le Roith D. Insulin-Like Growth Factors. N Engl J Med 1997; 336:633-640.
10. Edmondson SR, Thumiger SP, Werther GA, Wraigth CJ. Epidermal Homeostasis: The role of the Growth Hormone and Insulin-like factor systems. Endocrine Reviews 2002; 24(6):737-764.
11. Deplewski D, Rosenfield RI. Role of Hormones in Pilosebaceous Unit Development. Endocrine Reviews 2000; 21(4): 363–392.
12. Gambineri A, Pelusi C, Manicardi E, Vicennati V, Cacciari M, Morselli-Labate AM, Pagotto U, Pasquali R. Glucose intolerant in a large cohort of Mediterranean women with polycystic ovary syndrome. Phenotype and associated factors. Diabetes 2004; 53: 2353-2358.
13. Cordain L, Eades MR. Hyperinsulinemic diseases of civilization more than just Syndrome X. Comparative Biochemistry and Physiology Part A 2003; 136:95-112.
14. Thiboutot D, Jabara S, McAllister J M, Sivarajah A, Gilliland K, Cong Z, Clawson G. Human Skin is a Steroidogenic Tissue: Steroidogenic Enzymes and Cofactors Are Expressed in Epidermis, Normal Sebocytes, and an Immortalized Sebocyte Cell Line (SEB-1). Journal of Investigative Dermatology 2003; 120: 905-914.
15. Thiboutot D. Regulation of Human Sebaceous Glands. Journal of Investigative Dermatology 2004;123:1-12.
16. Elias PM, The Epidermal Permeability Barrier: From the Early Days at Harvard to Emerging Concepts. Journal of Investigative Dermatology 2004; 122:1-4.
17. Cappel M, Mauger D, Thiboutot D. Correlation Between Serum Levels of Insulin-Like Grow Factor 1, Dehydroepiandrosterone Sulfate, and Dihydrotestoterone and Acne Lesion Counts in Adult Women. Arch Dermatol 2005; 141: 333-338.
18. Zouboulis CC, Philpott M, Eady A, Goldsmith LA, Orfanos C, Cunliffe WC, Rosenfield R. Controversies in Experimental Dermatology What is the pathogenesis of acne? Experimental Dermatology 2005; 14:143-152.

Parte II

Clínica

Capítulos

4. Clasificación, formas clínicas y variantes
5. Histopatología
6. Diagnóstico diferencial

Capítulo 4

Clasificación, formas clínicas y variantes

Marcia Ramos e Silva, Silvia Elena Costantini

Las distintas clasificaciones del acné siempre fueron motivo de grandes controversias. Las técnicas de medición de grados de acné se remontan a 1931, año en que Bloch intentó clasificar la enfermedad por primera vez sobre la base del conteo de comedones, pápulas y pústulas en cara, cuello, pecho y espalda.[1]

En 1950 Pillsbury y col. establecieron una escala de I a IV, basada en grados de severidad, según la presencia de lesiones inflamatorias, o no, en cara, pecho y espalda.[2]

Fueron Kligman y Plewig quienes propusieron en 1976 una nueva clasificación basada en la etiología de la enfermedad.[3]

En la bibliografía continuaron apareciendo propuestas de clasificación novedosas en función del conteo y el grado de severidad de cada tipo de lesión, según fotografías estandarizadas o conteo detallado de lesiones. En 1990 la American Academy of Dermatology convocó a 14 expertos internacionales en acné a una conferencia de consenso. Este grupo concluyó que en el acné se deben considerar dos formas clínicas: no inflamatoria e inflamatoria, y dentro de esta última es preciso subclasificar según la severidad en leve, moderada o severa.[4] También introdujo el concepto de evaluar el impacto que la enfermedad produce a nivel psicosocial y laboral.

En 1998 White planteó una clasificación, según el grupo etario, basada en formas clínicas del acné, a las que relacionó con localización, presentación morfológica y predominio según sexo.[5] En el mismo año el grupo de dermatólogos del Reino Unido publicó un nuevo sistema de gradación del acné, siguiendo una secuencia fotográfica y utilizando como criterios de severidad la extensión de la inflamación, el grado y el tamaño de las lesiones inflamadas, así como la asociación de eritema.[6]

Aunque la clasificación morfológica del acné es fácil de evaluar, la gradación de la severidad es muy difícil en la práctica diaria, al igual que la determinación del impacto psicosocial y laboral.

El Grupo Latinoamericano de Estudio del Acné (GLEA), constituido por dermatólogos de distintos países, después de una serie de deliberaciones llevadas a cabo en diversas reuniones, acordó una clasificación en relación con las características morfológicas, la presencia de lesiones de retención e inflamatorias y la severidad de éstas.

Clasificación GLEA

- **Acné comedónico**
- **Acné pápulo-pustuloso**
  - Leve
  - Moderado
  - Severo
- **Acné nódulo-quístico**
  - Moderado
  - Severo
- **Formas especiales**
  - Acné conglobata
  - Acné fulminans
- **Variantes**
  - Acné excoriado
  - Acné neonatal
  - Acné infantil
  - Acné prepuberal
  - Acné del adulto
  - Acné cosmético
  - Acné mecánico o friccional
  - Acné ocupacional
  - Acné inducido por fármacos

Lesiones de retención

Acné comedónico

Se presenta con comedones abiertos, clásicos puntos negros (*Foto: Clínica 5*) que corresponden a una dilatación del folículo sebáceo, de 1 a 2 mm; su superficie es oscura casi negra, lo que es probable que se deba a la oxidación de la melanina.

También se observan comedones cerrados con un orificio apenas perceptible, que son elementos de 1 a 3 mm de diámetro, con superficie blanca, cubiertos por epidermis (*Fotos: Clínica 2 a 4*).

Ambas lesiones caracterizan al acné, a partir de las cuales se desarrollan los fenómenos inflamatorios (*Foto: Clínica 1*).[7]

Lesiones inflamatorias

Acné pápulo-pustuloso

Las lesiones predominantes son las pápulas –de 1 a 5 mm de diámetro, rojas, sensibles– y las pústulas, que se observan como conos blanquecinos aislados o sobre una base levemente eritematosa. Las lesiones pápulo-pustulosas son muy frecuentes y a veces con un grado de inflamación muy importante. De acuerdo con las características clínicas, el número y la extensión de las lesiones, así como con su nivel de severidad, se consideran tres grados:

- Leve (*Fotos: Clínica 6 a 10*)
- Moderado (*Fotos: Clínica 11 a 15*)
- Severo (*Fotos: Clínica 16 a 19*)

Acné nódulo-quístico

Se presenta con lesiones inflamatorias, profundas, de más de 5 mm de diámetro, que constituyen los nódulos y los quistes. Según la cantidad y la extensión de lesiones, así como su severidad, se clasifica en:

- Moderado (*Fotos: Clínica 20 a 24*)
- Severo (*Fotos: Clínica 25 a 41*)

Formas especiales

Acné conglobata

Es una afección inflamatoria, crónica y severa, que junto con la hidradenitis supurativa, la perifoliculitis capitis abscediens y suffodiens, y el sinus pilonidal, conforma la tétrada de oclusión folicular. Desde el punto de vista de la patogenia, afecta el folículo piloso terminal. Estos cuadros pueden asociarse en un solo paciente y suelen tener carácter familiar.[10]

Por lo general afecta a hombres, adultos, de entre 18 y 30 años. Aparece “de novo”, aunque en ocasiones el cuadro es precedido por acné pápulo-pustuloso o se presenta con lesiones simultáneas de acné vulgar.

Las lesiones exceden las localizaciones típicas del acné; comprometen el cuello, los miembros superiores, el abdomen, los glúteos, las axilas, las ingles y el periné (*Fotos: Clínica 48 a 53*).

El cuadro clínico se caracteriza por comedones, la mayoría de ellos con varias aperturas, pápulo-pústulas, nódulos y quistes. Es característico que muchas de estas lesiones, más del 25%, evolucionen hacia formas muy inflamatorias, intensamente dolorosas y con tendencia a la supuración, en general de tipo seropurulento o mucoide, malolientes. En ocasiones estas lesiones se ulceran y se extienden hacia la periferia, con un área de curación central, diseccionan el tejido subcutáneo y forman tractos fistulosos múltiples. Las cicatrices pueden ser irregulares, atróficas o queloides, y formar bridas y "puentes", asimismo, tienden a ser desfigurantes.

El acné conglobata muchas veces se acompaña de anemia normocítica normocrómica, leucocitosis leve y aumento de la eritrosedimentación.

Algunas lesiones pueden ser estériles, mientras que en otras se constata la presencia de estafilococos coagulasa positivos, coagulasa negativos, o estreptococos, o ambos microorganismos.

Acné fulminans

Es una forma aguda, severa e infrecuente, propia de varones en la segunda década de la vida, por lo general sin antecedentes familiares de la enfermedad.

Se inicia en forma súbita, con lesiones pustulosas, flemonosas, sinus, tractos, que evolucionan a úlceras necróticas, con secreción purulenta, dolorosas, que originan costras hemorrágicas y cicatrices residuales severas. La presencia de comedones, pápulo-pústulas o quistes es infrecuente. Las lesiones se localizan en tórax, hombros y dos tercios superiores de la espalda, con afectación facial variable y, en general, menos intensa (*Fotos: Clínica 54 a 59*).[11]

El estado general está alterado por fiebre, malestar, astenia, anorexia, pérdida de peso y adenopatías. En el laboratorio se observan alteraciones como eritrosedimentación acelerada, anemia, leucocitosis con neutrofilia y hematuria microscópica.

Este cuadro se describió asociado con alteraciones cutáneas y sistémicas; las más frecuentes son: mialgias difusas, miositis, artralgias, artritis no destructivas. Las articulaciones afectadas con mayor frecuencia son la cadera y las rodillas. En otras oportunidades se asocia con síndrome de hiperostosis adquirida, trastorno inflamatorio crónico de los huesos, de etiología desconocida, caracterizado por hiperostosis circunscripta y lesiones osificantes en sitios de inserción ligamentaria y tendinosa, junto con artritis erosiva o no erosiva; las lesiones predominan en la región esternocostoclavicular (80%) y con menor frecuencia en la columna y la cadera.

Las manifestaciones osteoarticulares relacionadas con estos procesos se agruparon bajo el acrónimo de SAPHO (**s**inovitis, **a**cné, **p**ustulosis, **h**iperostosis, **o**steítis), afección caracterizada por la presencia de dermatosis pustulosa

y lesiones osteoarticulares; los huesos comprometidos muestran hiperostosis, osteomielitis aséptica o artritis en la pared torácica anterior, la articulación sacroilíaca y los huesos largos. En gammagrafías óseas puede detectarse la presencia de numerosos quistes osteomielíticos, por una hipercaptación de isótopos radiactivos. Se pueden asociar otras alteraciones, como hiperreactividad de médula ósea, osteoporosis, espondilitis, nefropatías, eritema nodoso y acropustulosis.

La causa no está bien establecida, la hipótesis más difundida indica una reacción inmunitaria desencadenada ante la presencia de *P. acnes*; algunos autores mencionaron una predisposición constitucional determinada por características genéticas.

Este cuadro puede desencadenarse en pacientes con acné en tratamiento con isotretinoína.

Variantes del acné

Bajo esta denominación se agrupa una serie de cuadros no frecuentes. Algunos son acnés verdaderos, pero con características particulares, en especial en relación con su momento de aparición y evolución, como los acnés neonatal, infantil, prepuberal, del adulto y excoriado. Otros presentan características clínicas del tipo de las correspondientes al acné pero que desde el punto de vista etiopatológico son diferentes, como las reacciones acneiformes inducidas por fármacos; las lesiones que aparecen como consecuencia de la exposición a diversos productos, como cloro y aceites minerales, que producen el llamado acné ocupacional, y las lesiones que se presentan por la aplicación de diversas drogas para uso cosmético, denominadas acné cosmético. En esta categoría también se describe como acné friccional al que se origina por alteración de la queratinización debido al roce o la fricción asociados con un aumento de la sudoración en el área afectada.

Acné excoriado

Se caracteriza por la presencia de áreas inflamadas y excoriadas, algunas cubiertas por costras superficiales. Los pacientes no pueden resistir la necesidad intolerable de "toquetear" las lesiones típicas del acné, lo que pone de manifiesto una conducta obsesiva o psiquiátrica (*Foto: Clínica 60*).

Es importante establecer el diagnóstico diferencial con las excoriaciones neuróticas, aunque a veces el límite es difuso.

Acné neonatal

Se presenta desde el nacimiento hasta los primeros 3 meses de vida; más del 20% de los recién nacidos puede estar afectado. Predomina en varones, en proporción de 5 a 1.

El cuadro es leve y transitorio, de localización más frecuente en frente y mejillas, con lesiones no inflamatorias; en ocasiones pueden observarse pápulas y pústulas (*Foto: Clínica 61*).

La patogenia no está del todo aclarada. Algunos autores responsabilizaron a las glándulas suprarrenales neonatales, que por su hiperactividad producirían cantidades significativas de SDHEA, que a su vez estimularía a las glándulas sebáceas. Por otro lado, en los varones, en los primeros meses de vida hay niveles prepuberales de hormona luteinizante y por consiguiente de testosterona; esto podría ser responsable del fuerte predominio en el sexo masculino.

El cuadro suele evolucionar en forma espontánea, sin dejar secuelas cicatrizales y por lo general no requiere tratamiento.

El diagnóstico diferencial más importante es la pustulosis cefálica benigna, en la que está involucrado el hongo *Malassezia sympodialis*. Este trastorno cursa con lesiones pápulo-pustulosas agudas, sin comedones.

Las formas comedónicas pueden tratarse con cuidado con tretinoína a muy baja concentración. Para las formas inflamatorias del acné, la eritromicina base al 4% y el peróxido de benzoílo al 2,5% en forma tópica fueron bien tolerados.

Acné infantil

Comienza entre los 3 y los 6 meses de vida. Predomina en varones. Esto puede atribuirse a que desde el nacimiento hasta el primer año de vida en el sexo masculino se constatan valores puberales de hormona luteinizante y, en consecuencia, de testosterona. Además, las glándulas suprarrenales tanto en varones como en mujeres son inmaduras, lo que produce niveles elevados de DHEA. Después del primer año estos niveles se normalizan y se mantienen hasta la pubertad.[8]

El acné infantil suele resolverse entre el primero y el segundo años de vida. En algunos casos se registran antecedentes de acné en la familia.

En la clínica pueden presentarse lesiones de acné no inflamatorio e inflamatorio con pápulas y pústulas. Rara vez se desarrollan nódulos y quistes (*Fotos: Clínica 62 a 64*).

En las formas severas o moderadas debe descartarse patología hormonal subyacente. En estos casos es necesaria la evaluación clínica del paciente: pubertad temprana, hiperplasia suprarrenal congénita, tumores benignos o malignos de origen gonadal, hipofisario o hipotalámico, y síndrome de Cushing.

Los exámenes de laboratorio para detectar estas alteraciones comprenden: determinación de cortisol plasmático, testosterona total y libre, SDHEA, 17-hidroxiprogesterona, FSH y LH, androstenediona y prolactina.

El tratamiento es local; si no se logra el control clínico, o en casos severos, pueden utilizarse antibióticos por vía bucal, en especial eritromicina de 250 a 375 mg/día. En casos muy severos de acné quístico y recalcitrante se indica isotretinoína.

En una revisión importante publicada en época reciente la dosis de isotretinoína se estableció en 0,2 a 1,5 mg/kg/día, con monitoreo cuidadoso del paciente por los efectos colaterales.

Acné prepuberal

Forma poco frecuente que se presenta antes de los 8 años en mujeres y entre los 9 y los 10 años en varones. Algunos pacientes manifiestan antecedentes hereditarios.

En la mayoría de los casos se atribuye a un origen hormonal, y deben descartarse patologías de las glándulas suprarrenales, como adenomas o carcinomas, enfermedad de Cushing, hiperplasia adrenal congénita o hiperandrogenismo funcional adrenal.

Tanto ovarios como testículos pueden presentar tumores benignos o malignos, pero la causa más frecuente en las niñas es el síndrome del ovario poliquístico, en general asociado con resistencia a la insulina.

El cuadro comienza con comedones abiertos de localización medio-facial; las lesiones inflamatorias son más tardías (*Fotos: Clínica 65 a 67*).

El síndrome de Apert es una afección congénita caracterizada por la sutura prematura de los huesos craneanos y las epífisis de manos y pies, que se acompaña de acné prepuberal severo y buena respuesta al tratamiento con isotretinoína.

Cuando el acné temprano se asocia con talla aumentada, agresividad y retardo mental se debe pensar en una anomalía cromosómica de tipo XYY, para lo que está indicado un examen de cariotipo.

Acné del adulto

Presente en personas mayores de 25 años; pueden padecerlo el 8% de los adultos entre 25 y 34 años, y el 3% de los que tienen entre 35 y 44 años.

En general es de grado leve a moderado, las lesiones son de localización facial, en particular en la región peribucal, las mejillas y las áreas mandibulares (*Fotos: Clínica 68 a 75*).

Puede presentarse en pacientes sin antecedentes de acné, o ser un cuadro persistente desde la adolescencia. Se encontraron tasas de excreción de sebo significativamente mayores en mujeres con acné persistente en comparación con casos de acné de aparición posadolescente.[9] La presencia de alteraciones hormonales subyacentes fue muy estudiada y es un tema controversial.

En los casos que se detallan a continuación están indicados una evaluación clínica exhaustiva y exámenes de laboratorio con perfil hormonal:

- Acné de aparición súbita.
- Cuadro asociado con irregularidades menstruales, obesidad, fertilidad reducida, resistencia a la insulina, síndrome SAHA (**s**eborrea, **a**cné, **h**irsutismo, **a**lopecia).
- Pacientes con escasa respuesta al tratamiento convencional.
- Recaídas al poco tiempo de finalizar el tratamiento con isotretinoína.

En estos casos los estudios de laboratorio deben comprender: determinación de testosterona total y libre, SDHEA, SHBG, prolactina, 17-hidroxiprogesterona, índice FSH-LH, delta-4-androstenediona, T3, T4, TSH.

El síndrome del ovario poliquístico es la patología más frecuente en mujeres con alteraciones hormonales y acné tardío (*Fotos: Clínica 10, 15 y 19*).

La conversión local de testosterona en dehidrotestosterona por acción de la 5α-reductasa está aumentada en la piel afectada de pacientes con acné, y se propuso que el metabolismo local de andrógenos dentro de la glándula sebácea es importante en el desarrollo de acné.

No se demostró que el uso de cosméticos y fármacos, así como el estrés sean factores etiológicos; no obstante, pueden actuar como exacerbantes en pacientes predispuestos. Desde el punto de vista terapéutico hay que diferenciar si se trata de un cuadro asociado con una endocrinopatía; en este caso es conveniente el tratamiento en forma conjunta con el endocrinólogo, el ginecólogo o ambos.

Cuando el acné representa una mayor sensibilidad periférica con andrógenos normales, además del tratamiento tópico convencional está indicada la terapéutica hormonal. Puede utilizarse el acetato de ciproterona con etinilestradiol, la espironolactona, la flutamida y en época reciente se incorporó la drospirenona.

Acné cosmético

Es provocado por la aplicación tópica de cosméticos o cosmecéuticos.

Afecta a personas de cualquier edad y con mayor frecuencia al sexo femenino. El cuadro clínico se caracteriza por comedones, con predominio de los cerrados, pápulas y pústulas (*Fotos: Clínica 76 y 77*).

Las sustancias que pueden producir este tipo de reacción son: lanolina (acetilada o etoxilada), coaltar y derivados, manteca de cacao, miristato de isopropilo, palmitato de isopropilo, azufre, escualeno, mica, brillantinas, geles y fijadores para el cabello, aceites con parafinas para alisar el cabello, ésteres de ácidos grasos (son comedogénicos el isopropil isoestearato y el butilestearato) y los pigmentos D y C rojo Nros. 2; 4; 6; 9; 19; 21; 27; 30; 33; 36.

Tratamiento: tretinoína, antibióticos locales y supresión del agente causal.

Acné mecánico o friccional

Sería producido por una cornificación excesiva, debido a un traumatismo local persistente que se exacerba si se acompaña de un exceso de sudoración.

Las causas pueden ser uso de vinchas, cascos, jabones con compuestos abrasivos y fricción vigorosa y exagerada, prendas de lanas o fibras sintéticas ajustadas (bufandas, poleras) o el violín cuando presiona debajo del borde maxilar. Las lesiones son de tipo inflamatorio (pápulas y pústulas) (*Fotos: Clínica 78 y 79*).

El tratamiento consiste en eliminar el factor causal, y administrar tretinoína local y alfahidroxiácidos.

Acné ocupacional

Cloracné. El cloracné es una erupción acneiforme inducida por la manipulación o por contacto inhalatorio de productos que contienen compuestos aromáticos halogenados. Los compuestos fluorados que provocan este cuadro más a menudo son los cloronaftalenos, los clorofenoles y los clorobenzenos que se encuentran en insecticidas, herbicidas, fungicidas, etcétera.[12]

Los signos de intoxicación se manifiestan a niveles mucocutáneo y sistémico. Es característica la presencia de comedones abiertos, cerrados y quistes, que pueden ser de diversos tamaños. Pueden observarse hiperpigmentación, hipertricosis, hiperhidrosis palmoplantar, conjuntivitis y blefaritis. Las lesiones cutáneas no son muy inflamatorias, pero sí extendidas. Puede haber compromiso hepático, nervioso y respiratorio (*Fotos: Clínica 80 y 81*).

El tratamiento es difícil por la extensión del cuadro. Está indicado el uso de retinoides tópicos y cauterización de los quistes.

Por aceites minerales. Es una erupción acneiforme producida por aceites minerales utilizados como lubricantes, antioxidantes o refrigerantes, derivados del petróleo crudo. En el presente su observación es menor debido al mejoramiento de las condiciones laborales y de higiene industrial.

La lesión elemental es el comedón denominado "botón de aceite" (*Foto: Clínica 94*); además hay pápulas y pústulas foliculares. En las formas más severas se presentan forúnculos que se curan dejando cicatrices (*Fotos: Clínica 82-86*).

Esta foliculitis suele aparecer en áreas cubiertas, como los muslos, donde el producto entra en contacto con la piel a través de ropas impregnadas con él.

Farmacodermia acneiforme (acné inducido por fármacos)

Preferimos la denominación farmacodermia acneiforme ya que en dos palabras resume patogenia y características clínicas.

Se caracteriza por monomorfismo lesional, constituido por pápulas eritematosas foliculares y pústulas. Puede haber prurito (*Fotos: Clínica 87 a 92*).

Esta afección puede ser consecuencia del uso de corticoides tópicos, en especial fluorados, y de la administración sistémica de fármacos (tabla 4-1).

Se presenta a cualquier edad y se localiza en sitios que exceden las áreas afectadas por el acné vulgar, como la superficie de extensión de los miembros. Los individuos con predisposición constitucional a presentar acné son los que tienen mayor riesgo.

La terapéutica consiste en la suspensión del fármaco causal y la prescripción de los tratamientos local y sistémico convencionales para el acné (tabla 4-1).

Tabla 4-1. Reacciones acneiformes, agentes causales

Tipo	Sustancia
HORMONAS	Corticoides, ACTH, esteroides anabólicos, gonadotrofinas, andrógenos, anticonceptivos (norgestrel, noretindrona), progesterona
VITAMINAS	Vitamina A, riboflavina (B2), cianocobalamina (B12), piridoxina (B6), calciferol (D) en altas dosis
HALÓGENOS	Bromo, yodo
ANTIEPILÉPTICOS	Definilhidantoína, fenobarbital, trimetadiona, troxidona
TUBERCULOSTÁTICOS	Isoniacida, rifampicina
ANTIBIÓTICOS	Etionamida, dimetilclortetraciclina
PSICOFÁRMACOS	Carbamazepina, fenotiazina, diazepam, haloperidol, hidrato de cloral, sales de litio, amineptina
OTROS	Dactinomicina, psoralenos (+UVA), propanolol, disulfiram, tiourea, tiouracilo, halotano, ciclosporina, azatioprina, sales de oro, quinidina, quinina, cetuximab

Bibliografía

1. Bloch B. Metabolism, endocrine glands and skin diseases with special reference to acne vulgaris and xanthoma. Br J Dermatol 1931; 43:77-87.
2. Pillsbury DM, Zilmerman MC, Baldridge GD. Experimental control in clinical investigation. J Invest Dermatol 1950; 14:359-371.
3. Plewig G, Kligman AM. "Classification of acne". Cutis 1976; 17:520-522.
4. Pochi PE, Shalita AR, Strauss JS et al. Report of the Consensus Conference on Acne Classification. J Am Acad Dermatol 1991; 24 (3): 495-500.
5. White GM. Recent findings in the epidemiologic evidence, classification and subtypes of acne vulgaris. J Am Acad Dermatol 1998; 39:534-537.
6. O´Brian SC, Levis JB, Cunliffe WJ. Leeds revised acne grading system. J Dermatol Treatment 1998; 9:215-220.
7. Strauss JS, Thiboutot DM. Diseases of the sebaceous glands. En: Freedberg IM, Eisen AXZ, Wolff K, et al. Fitzpatrick´s Dermatology in General Medicine. McGraw-Hill. New York, 1999, 769-84.
8. Lucky AW. A review of infantile and pediatric acne. Dermatology 1998; 196:95-97.
9. Revuz J. Acne juvenile polymorphe et acne del adulte. Ann Acad Dermatol 2003; 130:13-116.
10. Rosner IA, Burg CG, Wisnieski JJ, et al. The clinical spectrum of arthropaty associated with hidradenitis suppurativa and acne conglobata. J Rheumatol 1993; 20:684-687.
11. Seukeran DC, Cunliffe WJ. "The treatment of acne fulminans: a review of 25 cases". Br J Dermatol 1999; 141:307-309.
12. Tindall J. "Chloracne and chloracnegens". J Am Acad Dermatol 1985; 13:540-557.

Capítulo 5

Histopatología

Ana Kaminsky

Para comprender las alteraciones histopatológicas del acné es necesario conocer la estructura de la unidad pilosebácea. Hay tres tipos diferentes de unidad pilosebácea:[1]

- Folículos vellosos: con pelo corto y fino, y con glándulas sebáceas de tamaño intermedio (fig. 5-1 A).
- Folículos sebáceos: pelo de tamaño mediano y glándulas sebáceas multilobuladas y grandes, que se localizan en la cara y la parte superior del pecho y el dorso. Sólo se observan en los seres humanos (fig. 5-1 B).
- Folículos terminales: con pelos largos y gruesos, y grandes glándulas sebáceas pero relativamente pequeñas en comparación con las que están involucradas en el acné (fig. 5-1 C).

El folículo sebáceo es el sitio donde se desarrolla el acné. Los comedones son la expresión clínica de sus primeras alteraciones estructurales.

La estructura del folículo sebáceo consta de cuatro partes: infundíbulo folicular queratinizado, pelo, glándula sebácea y conducto sebáceo que conecta la glándula con el infundíbulo.

Este último se divide en dos partes. La superior o acroinfundíbulo es similar a la epidermis adyacente. La inferior o infrainfundíbulo corresponde a las cuatro quintas partes del conducto folicular, con un patrón de queratinización particular que se caracteriza por tener escasas capas de células queratinizadas, que se descaman hacia la luz, y un estrato granuloso discreto o ausente, a veces con exceso de glucógeno.[1-3]

Los folículos sebáceos son ricos en bacterias y hongos que componen la flora normal. El hongo más importante es *Malassezia spp*, que se encuentra en

el acroinfundíbulo, entre las escamas más superficiales. En la parte profunda del folículo predomina *Propionibacterium*, del que existen varias especies (*P. acnes, P. granulosum* y el menos común *P. parvum*). *P. acnes* es el microorganismo predominante y uno de los factores importantes en la patogénesis del acné, en especial en las formas inflamatorias. En la zona media del infundíbulo se encuentran *Staphylococcus epidermidis* y otros micrococos.[4]

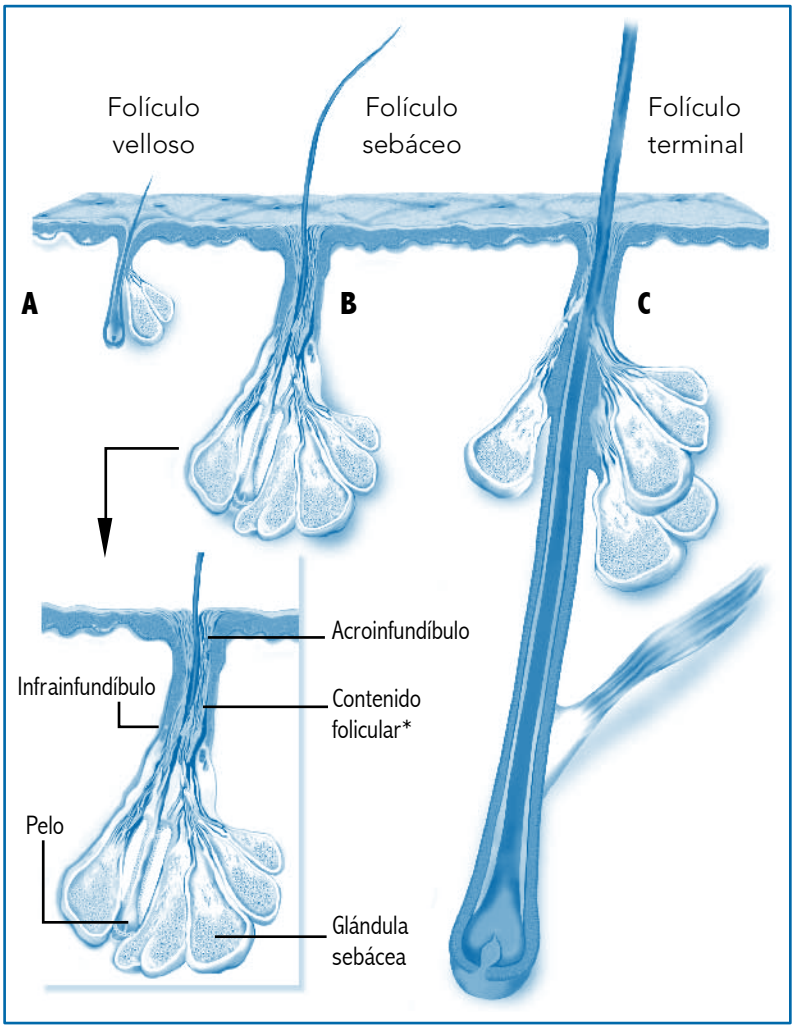

* Queratina, bacterias (*Propionibacterium*, *Staphylococcus epidermidis*, otros micrococos) y hongos (*Malassezia*).

Fig. 5-1. Tipos de folículo. **A.** Folículo velloso, con pelo corto y fino, y glándula sebácea de tamaño intermedio. **B.** Folículo sebáceo con glándula sebácea grande, multilocular. **C.** Folículo terminal con pelo grueso (pelo de la barba). [Adaptado de Plewig G, Kligman AM[1]].

El proceso histopatológico del acné comienza en el infrainfundíbulo. La lesión inicial es el microcomedón y precede a las lesiones clínicas del acné. En el estudio histológico se observa una distensión moderada del canal pilosebáceo producida por la descamación de las células queratinizadas, con

una apertura folicular mínima en la epidermis, casi imperceptible. A medida que se desarrollan los comedones la glándula sebácea se atrofia y llega a desaparecer.

En el comedón cerrado el grado de distensión folicular está aumentado y adquiere un aspecto de estructura quística compacta, con un contenido espeso de restos de queratinocitos, pelos y bacterias (*Fotos: Histopatología 1 y 2*).

Los comedones abiertos tienen un canal folicular más ancho y un ostium folicular más distendido. La expresión clínica es una pigmentación oscura, casi negra debida a la melanina, producida en la porción apical del epitelio del comedón y transferida a los queratinocitos. Las glándulas sebáceas son atróficas o están ausentes. Alrededor del folículo hay un infiltrado perivascular leve constituido en mayor medida por células mononucleares (*Fotos: Histopatología 3 y 4*).

En general se acepta que la mayoría de las lesiones inflamatorias se desarrolla a partir de microcomedones; con el progreso de la afección aumenta el adelgazamiento de la pared folicular y se produce su ruptura, lo que permite el paso a la dermis del contenido compuesto por queratinocitos, pelos y bacterias que es altamente inmunogénico, e induce la respuesta inflamatoria.

Hay controversias acerca de cuáles son los acontecimientos iniciales en el proceso inflamatorio del acné, debido a que las lesiones son muy dinámicas.

Mediante técnicas inmunohistoquímicas se comprobó que en el infiltrado focal inicial perivascular y periductal las células predominantes son linfocitos T $CD4^+$.

Las células endoteliales de los vasos sanguíneos periductales expresan niveles elevados de moléculas de adhesión vascular, como V-cam y E-selectina. También se demostró que en las lesiones inflamadas de 6 horas de evolución el infiltrado celular, las células endoteliales y las de la pared del conducto expresan altos niveles de HLA-DR.

En general todos estos hallazgos indican que las alteraciones inflamatorias en el acné se inician por la estimulación de las moléculas de adhesión vascular sobre las células endoteliales de la dermis alrededor del conducto pilosebáceo, que determina una acumulación de células mononucleares con predomino de linfocitos T $CD4^+$.[3]

En la fase aguda los neutrófilos constituyen la pústula. En las fases tardías las lesiones inflamatorias consisten en un infiltrado celular crónico, compuesto por linfocitos, macrófagos y algunas células gigantes. Cuando en este estadio los neutrófilos están presentes, se localizan dentro y alrededor de la luz del conducto pilosebáceo, sitio donde se encuentran las bacterias (*Fotos: Histopatología 5 a 8*).

La severidad de las lesiones clínicas dependerá de las alteraciones estructurales en relación con el daño del conducto y las características del infiltrado (*Fotos: Histopatología 9 y 10*). En casos severos, con lesiones nodulares, se observan granulomas por cuerpo extraño, que engloban el folículo (*Fotos: Histopatología 11 a 13*).

Las lesiones involucionan a máculas antes de su resolución completa. En el análisis histológico estas máculas presentan un infiltrado compuesto principalmente por linfocitos e histiocitos que desaparecen en plazos que varían entre 2 y 48 días.[3]

Las lesiones profundas son las que pueden producir cicatrices; sin embargo, lesiones papulopustulosas también pueden dejar este tipo de secuelas.

En el acné fulminans las lesiones involucran la dermis superficial y profunda. Se caracterizan por una ulceración epidérmica, con reacción inflamatoria densa, granulomatosa y supurativa; hay focos de necrosis, hemorragia y destrucción de folículos pilosebáceos (*Foto: Histopatología 14*).

Bibliografía

1. Plewig G, Kligman AM. Acne and rosacea, 3ª ed. Ed. Springer. Berlín, 2000.
2. Cunliffe WJ. The sebaceous gland and acne – 40 years on. Dermatology 1998; 192:9-15.
3. Cunliffe WJ, Gollnick HPM. Acne. Diagnosis and Management. Martin Dunitz Ltd. London, 2001.
4. Schaller M, Plewig G. Structure and function of eccrine, apocrine, apoeccrine and sebaceous gland. En: Bolgna JL, Jorizzo JL, Rapini RP. Dermatology. Mosby, Elsevier Ltd., 2003.

Capítulo 6

Diagnóstico diferencial

Patricia Troielli

El diagnóstico clínico del acné resulta sencillo. No obstante, en ocasiones, la edad del paciente, el color de piel y los diferentes síntomas asociados pueden dificultar el reconocimiento del cuadro clásico de otras patologías, algunas de ellas muy frecuentes en la práctica diaria.[1]

Rosácea

El diagnóstico de rosácea requiere la presencia de uno o más de los siguientes hallazgos en la piel de las áreas convexas de la cara: flushing (eritema transitorio), eritema permanente, pápulas, pústulas y telangiectasias.[2] Por lo general no se encuentran comedones.

La rosácea se observa con mayor incidencia en las mujeres, entre la tercera y la sexta décadas de la vida, en individuos de piel clara y ascendencia céltica. Tiene una evolución crónica, en la que alternan períodos de empeoramiento y remisión. Anormalidades linfáticas asociadas pueden determinar edema persistente, en especial en las mejillas y el entrecejo. En ocasiones se asocia un componente ocular con manifestaciones menores y mayores, desde blefaroconjuntivitis hasta queratitis severas. En los varones, con mayor frecuencia que en las mujeres, en etapas avanzadas de la enfermedad se puede desarrollar rinofima.

Dermatitis seborreica

Se caracteriza por la aparición de lesiones eritematoescamosas en la cara, en especial en pliegues nasolabiales y el entrecejo. También pueden observarse lesiones similares en el borde del cuero cabelludo, que suelen ser extensión de las lesiones de la frente. Asimismo, es factible detectar lesiones similares en la región del pecho y la espalda, y en áreas de intertrigo, axilas e ingles. El

compromiso puede estar limitado sólo al cuero cabelludo o asociarse con otras localizaciones.

Es común el hallazgo de *Pityirosporum ovale*. No se encuentran comedones. Se asocia con psoriasis (sebopsoriasis) y es frecuente en pacientes con rosácea.

Sicosis de la barba

Es una dermatosis poco frecuente, que se observa con mayor asiduidad en individuos de piel fototipo IV, con pelo grueso y ondulado (afroamericano). Se caracteriza por la presencia de pápulas o pústulas de color rojizo en el área de la barba, que son el resultado de una foliculitis traumática. El pelo de la barba se enrula en su trayecto ascendente por el canal folicular y queda retenido sin poder perforar la parte superior del canal. Esto produce una inflamación crónica que en ocasiones puede dejar cicatrices hipertróficas.

Elastoidosis a quistes y comedones (enfermedad de Favre-Racouchot)

Es una variante de la elastoidosis actínica senil. Afecta en mayor medida a varones adultos. Las lesiones se localizan en áreas cigomáticas, periorbitarias y nasal (zonas de exposición solar crónica). Se caracteriza por la presencia de numerosos comedones abiertos, muchas veces agrupados, junto con pequeños quistes de coloración amarillenta. La formación de las lesiones se debe a la elastosis solar intensa de estas zonas.

Foliculitis

Son procesos inflamatorios del folículo piloso, que pueden estar desencadenados por diferentes agentes:

1. *Staphylococcus aureus*: las lesiones son pústulas foliculares superficiales distribuidas en la cara, la zona malar, el temporal y el mentón. Su aparición es aguda y el tratamiento se realiza con antibióticos.

2. Gramnegativos: puede presentarse como la complicación del tratamiento prolongado con antibióticos orales en pacientes con acné vulgar.

   En la patogenia parece ser importante el sobrecrecimiento de las enterobacterias gramnegativas como resultado de la erradicación o la reducción del número de cocos grampositivos coagulasa negativos y *Diphteroides* aerobios en la flora de la piel.

   Es una de las causas menos comunes de acné refractario. El 80% de los pacientes experimenta la aparición súbita de pápulas y pústulas superficiales alrededor de las narinas, en el mentón y las mejillas, puede afectarse el tronco.

   La afectación del cuero cabelludo no suele ser frecuente.

Las enterobacterias aisladas pertenecen al grupo de bacilos gramnegativos fermentadores de lactosa, como *Klebsiella*, *Escherichia coli* y *Serratia*.

En el 20% de los casos la forma clínica puede presentarse con nódulos cuando el agente etiológico involucrado es *Proteus*.

3. *Staphylococcus epidermidis*: determina la aparición de pápulas y pústulas por la inflamación y la infección del extremo superficial del folículo piloso terminal y del tipo vello. Es frecuente en varones. La afección se presenta con lesiones crónicas, recurrentes, en la zona de la barba, que se extienden al cuello. Se conoce como foliculitis por rasurado.

4. *Demodex folliculorum*: es un ácaro saprófito de los folículos de la cara. Si bien se discute el papel patogénico de *Demodex folliculorum*, su número suele encontrarse aumentado en áreas de pelo no terminal, como nariz, frente y mejillas. Las foliculitis por *Demodex* suelen presentarse en adultos de más de cincuenta años, y son frecuentes en individuos inmunosuprimidos.

   Este microorganismo provoca la aparición de pápulas y pústulas que a veces confluyen en pequeñas placas. Las lesiones suelen ser pruriginosas, y una complicación frecuente es la sobreinfección por *Staphylococcus*. A veces se forman granulomas por la ruptura del folículo y puede asociarse con blefaritis.

5. *Candida*: la foliculitis por *Candida* es poco común. La clínica es similar a la de la foliculitis por *S. epidermidis*, el compromiso de la cara es asimétrico y es más frecuente en gente joven.

6. *Pityrosporum*: clínicamente se presenta como pápulas eritematosas, pústulas, a veces pruriginosas, que se asientan en la cara, el cuello y el tronco superior, sobre una base eritematosa. Es frecuente en individuos con hábito seborreico o dermatitis seborreica.

7. Infección por virus de la inmunodeficiencia humana (HIV): los pacientes con infección por HIV pueden presentar diversos exantemas acneiformes, entre los que se incluye la foliculitis eosinofílica que se presenta como una erupción crónica pruriginosa, amicrobiana, diseminada en la cara, el cuello, el tronco y la parte proximal de los brazos.

   El análisis semiológico indica que se trata de pápulas y papulopústulas foliculares y no foliculares. Desde el punto de vista histológico se observan pústulas en el infundíbulo folicular con infiltración de eosinófilos. La afección se acompaña de eosinofilia y leucocitosis en sangre periférica.

Dermatitis perioral

Este trastorno aparece con mayor frecuencia en mujeres adultas entre los 25 y los 40 años de edad. Se presenta con un eritema pruriginoso leve, en particular alrededor de los labios, pero en ocasiones alrededor de la nariz y los ojos.

Las lesiones son monomorfas, compuestas por pápulas inflamatorias pequeñas y, a veces, pústulas pequeñas, con escamas secundarias finas.

Se asocia con piel sensible y antecedentes de atopia. No se observan comedones.

Foliculitis necrótica (acné necrótico, varioliforme)

No presenta lesiones de acné. Se observa en mujeres de entre 30 y 60 años. Se localiza en la cara, preferentemente en el límite de la implantación pilosa (frente y nariz). Comienza como una pápula en la que su centro se necrosa con rapidez, con una costra que al caer deja una cicatriz varioliforme característica.

En la histología se demuestra una inflamación linfocítica alrededor de los folículos que lleva a la necrosis central y compromete la epidermis y la dermis perifoliculares. En lesiones tempranas se observa necrosis de queratinocitos en las vainas foliculares, hallazgo distintivo del patrón que se asocia con excoriaciones inespecíficas, foliculitis bacteriana aguda y acné vulgar con comedones.[3]

Síndrome SAPHO

El acrónimo describe los componentes de un síndrome con alteraciones en la piel y osteoarticulares (**s**inovitis, **a**cné, **p**ustulosis, **h**iperostosis y **o**steítis).

Los hallazgos musculoesqueléticos son dolor en la pared anterior del tórax por hiperostosis de las articulaciones esternoclaviculares y esternocostales, osteomielitis multifocal recurrente y artroosteítis pustular. Un tercio de los pacientes presenta sacroileítis.

Las manifestaciones en la piel corresponden a lesiones inflamatorias asépticas, como pustulosis palmoplantar, hidradenitis supurativa, acné conglobata, acné fulminans.

Los pacientes con síndrome SAPHO comparten ciertas características inmunogenéticas con las espondiloartropatías seronegativas, la enfermedad inflamatoria intestinal y la psoriasis; en todas ellas hay una alta prevalencia del antígeno HLA-B27.

La etiología y la patogénesis se desconocen.

El pronóstico es bueno. El síndrome SAPHO a menudo evoluciona en forma crónica con recaídas y remisiones.[4,5]

Tumores benignos

1. Quistes de milio: son quistes epidérmicos, resultado de la retención de material queratinizado intraepidérmico por daño de las estructuras anexiales. Se presentan como pequeñas lesiones blanquecinas, en espe-

cial en los párpados o el área infraorbital. La milia no evoluciona hacia lesiones inflamatorias.

2. Angiofibromas: suelen presentarse en la segunda infancia-adolescencia. Son pápulas rojizas de 2 a 3 mm de diámetro, que se localizan preferentemente en el área centro facial y forman parte del complejo esclerosis tuberosa (ET). La presencia de angiofibromas faciales representa uno de los criterios mayores de diagnóstico.

   Es una afección con herencia autosómica dominante con penetrancia variable. El cuadro comprende manifestaciones en la piel, tumores de cerebro, renales y cardíacos, y en el 70% de los pacientes se observa retraso mental y epilepsia. Los casos esporádicos constituyen el 50 al 70% del total. Los genes implicados se identificaron en el brazo q del cromosoma 9 y en el p del cromosoma 16.

   Las diferentes manifestaciones del complejo ET resultan de la mutación de dos genes, hamartina (TSC1) y tuberina (TSC2).

   En el síndrome Birt-Hogg-Dubes (BHDS), una genodermatosis poco común autosómica dominante, caracterizada por una tríada de tumores de piel, fibrofoliculomas, tricodiscomas y acrocordones, en ocasiones se agregan numerosos angiofibromas faciales con riesgo aumentado de presentar tumores renales y neumotórax espontáneo.[6]

3. Tricoepiteliomas: son pápulas de 2 a 3 mm, de color rosa y consistencia dura, que aparecen en forma solitaria y adquieren un tamaño mayor o formas variadas en áreas perinasal e infraorbitaria, frecuentes en la tercera década de la vida.

   En la forma múltiple familiar, autosómica dominante, por defecto en el cromosoma 9p21 (síndrome de Brooke-Splieger) los tricoepiteliomas aparecen desde la infancia y se asocian con cilindromas.

4. Siringomas: pápulas numerosas y persistentes de 1 a 2 mm, de color piel normal o translúcidas, que se presentan en zonas palpebrales, con mayor frecuencia en el párpado inferior. Aparecen entre los 20 y los 40 años. En ocasiones se observa un brote agudo en la cara y el tronco, afección denominada siringoma eruptivo.

   Su histología es característica y exhibe el hallazgo de estructuras epiteliales ecrinas en forma de coma.

5. Quistes eruptivos vellosos: por lo general aparecen como pápulas amarillas o amarronadas en la piel de la pared anterior del tórax, aunque con menor frecuencia también pueden localizarse en la región cervical y los antebrazos.

   El inicio se produce entre los 17 y los 24 años, pero el trastorno puede ser congénito, con herencia autosómica dominante. La histología muestra un quiste con epitelio escamoso estratificado que contiene queratina y pelo tipo vello.

Bibliografía

1. Consenso sobre Acné. Sociedad Argentina de Dermatología. Buenos Aires, 2005.
2. Crawford GH, Pelle MT, James WD. Rosacea: I. Etiology, pathogenesis, and subtype classification. J Am Acad Dermatol 2004; Vol. 51, Issue 3, 327-341.
3. Kossard S, Collins A, McCrossin I. Necrotizing lymphocytic folliculitis: the early lesion of acne necrotica (varioliformis). J Am Acad Dermatol 1987 May; 16(5 Pt 1): 1007-14.
4. Iqbal M, Kolodney MS. Acne fulminans with synovitis-acne-pustulosis-hyperostosis-osteitis (SAPHO) syndrome treated with infliximab. J Am Acad Dermatol 2005 May; 52: S118-20.
5. Jahangier ZN, Jacobs JW, Bijlsma JW. SAPHO syndrome: common denominator for various bone and skin disease. Ned Tijdschr Geneeskd 1997 Apr 19;141(16): 764-9.
6. Schaffer JV, Gohara MA, McNiff JM, Aasi SZ, Dvoretzky I. Multiple facial angiofibromas: A cutaneous manifestation of Birt-Hogg-Dube syndrome. J Am Acad Dermatol 2005; 53:S108-11.

Parte III

Terapéutica

Capítulos

7. Tratamiento tópico: retinoides, peróxido de benzoílo, antibióticos; combinaciones y asociaciones
8. Tratamiento sistémico: antibióticos, isotretinoína, corticosteroides, hormonas
9. Resistencia bacteriana
10. Tratamiento quirúrgico de las cicatrices
11. Procedimientos complementarios
12. Láser y terapia fotodinámica
13. Dieta
14. Algoritmo de tratamiento

El tratamiento del acné tiene características especiales, ya que, como el de muchas otras enfermedades, se relaciona con varios parámetros, entre ellos, edad de comienzo y sexo, y, de manera puntual, forma clínica y evolución.

Es necesario considerar que es posible emplear diversos fármacos, tanto por vía tópica como sistémica, o por ambas, y que cada uno de ellos puede estar dirigido a distintos aspectos de la enfermedad, por lo que se describirán en secciones por separado, como también todos aquellos procedimientos complementarios, químicos o físicos. También se incorporó un capítulo sobre el tratamiento quirúrgico de las secuelas, debido a que muchas veces las cicatrices son un problema importante ya que afectan la calidad de vida.

Capítulo 7

Tratamiento tópico

I. Retinoides

Gilvan Ferreira Alves

El acné vulgar es la enfermedad dermatológica más común, que afecta a cerca del 85% de los individuos en algún período de su vida, principalmente entre los 12 y los 24 años de edad. Presenta un pico de incidencia entre los 16-17 años en las mujeres y los 17-18 años en los hombres. Aunque prevalece en los jóvenes, afecta también al 8% de los adultos entre los 25 y los 34 años, y al 3% de los que tienen 35 a 44 años.[1,2]

Se calcula que un tercio de esos pacientes requiere tratamiento y, aunque no se trata de una enfermedad que amenace sus vidas, sus secuelas físicas y psicológicas pueden dejar marcas duraderas, que provocarán trastornos emocionales serios y reducirán la autoestima.[3]

Se sabe que sus factores principales son la producción excesiva de sebo, la descamación anómala del epitelio folicular, la inflamación y la colonización de los conductos por *Propionibacterium acnes*.[4,5]

En la mayoría de los casos la enfermedad comienza con el aumento del tamaño y la actividad de las glándulas sebáceas en respuesta a las hormonas andrógenas producidas por las gónadas y las suprarrenales. Sigue con la queratinización anormal del epitelio folicular, que junto con el sebo forman un tapón córneo microscópico conocido como microcomedón. La mezcla de las células con el sebo crea un ambiente ideal para la proliferación de *Propionibacterium acnes*. Factores quimiotácticos liberados por las bacterias atraen linfocitos y neutrófilos, lo que genera un mayor número de citocinas proinflamatorias (IL-1, IL-8, IL-12, TNF-α) y transforma el microcomedón en comedones abiertos/cerrados o lesiones inflamatorias (pápulas, pústulas, nódulos). En época reciente se sugirió que los receptores tipo toll (toll like, TLR) pueden contribuir al proceso inflamatorio del acné por medio de su activación inducida por *P. acnes*. La activación de los TLR localizados en los queratinocitos y las glándulas sebáceas generaría estímulos para la liberación de citocinas inflamatorias (IL-1, IL-8,

IL-12).[6,7,8] La activación de ese receptor también influye sobre la formación de cicatrices antiestéticas mediante la activación de metaloproteinasas.[3]

El microcomedón es un descubrimiento histopatológico detectado por biopsia superficial de la piel y su número se correlaciona con la gravedad de la enfermedad.[9] Es la lesión precursora del acné, presente aun antes del surgimiento de lesiones visibles en la piel.[6,10] Este conocimiento es de suma importancia para la aplicación de los medicamentos tópicos, que deben utilizarse en toda el área afectada y no sólo sobre las lesiones acneicas.

Retinoides tópicos

En las formas leves a moderadas del acné inflamatorio y no inflamatorio se utilizan medicamentos tópicos con buenos resultados. Entre esos medicamentos unos de los más importantes de la terapia antiacneica son los retinoides.

El tratamiento del acné se dificulta por los variados factores causales. En el presente la única medicación que actúa sobre los cuatro procesos fisiopatológicos principales es la isotretinoína oral, sin embargo, este fármaco debe reservarse para las formas noduloquísticas, otras formas de acné inflamatorio severo y el acné refractario a los tratamientos tópicos, debido a sus efectos colaterales y, sobre todo, a que puede producir teratogenia.[11]

A pesar de que la vitamina A oral se describe en el tratamiento del acné desde 1943, a partir del informe de Staumfjord,[12] su uso tópico lo analizó Kligman en 1969. Después de ese descubrimiento importante, la tretinoína comenzó a comercializarse a partir de 1970.[13]

Clasificación de los retinoides

En la actualidad la familia de los retinoides se divide en 3 generaciones. La primera de ellas la constituye el retinol (vitamina A) y sus derivados retinaldehído, ácido todo *trans*-retinoico (tretinoína) (fig. 7.1-1) y su isómero *cis*, la isotretinoína (ácido 13-*cis*-retinoico). La segunda generación la conforman los isómeros monoaromáticos sintéticos, como la acitretina. Por fin, la tercera generación la forman los isómeros poliaromáticos del ácido retinoico, y está representada por el tazaroteno, el arotinoide y el adapaleno.[1,13]

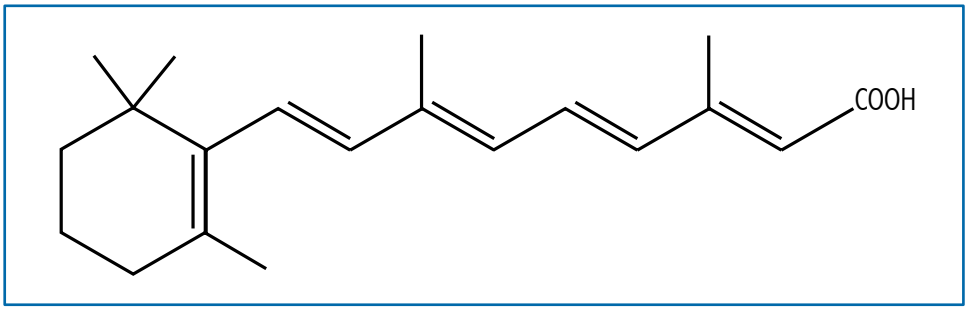

Fig. 7.1-1. Tretinoína. Ácido todo *trans*-retinoico.

Mecanismo de acción

Los retinoides actúan por medio de la eliminación de los comedones maduros (abiertos y cerrados), la supresión del desarrollo de microcomedones nuevos, la inhibición de reacciones inflamatorias (sobre todo los retinoides de tercera generación) y la capacidad de facilitar la penetración de las otras medicaciones tópicas. En el presente es la clase con mayor poder "comedolítico", y está indicada como uno de los fármacos principales en el tratamiento del acné y el más eficaz en la terapia de mantenimiento a largo plazo, pues inhibe la formación del microcomedón.[1,3,11,14,15]

Para ejercer sus efectos, los retinoides (excepto el retinol y el retinaldehído)[13] se ligan mediante dos tipos de receptores celulares: 1) receptor celular del ácido retinoico (CRABP), una proteína de unión citosólica y 2) una superfamilia de receptores hormonales nucleares, llamados receptores del ácido retinoico (RAR), y receptores retinoides X (RXR). Experimentos in vitro mostraron que la unión al CRABP no es necesaria para la producción de los efectos biológicos de los retinoides, como la diferenciación de los queratinocitos. La unión al CRABP puede ejercer un papel regulador de la cantidad intracelular de ácido retinoico o funcionar como parte de un proceso de retroalimentación.[5,14] En los queratinocitos los receptores RAR y RXR se encuentran en la forma de dímeros, donde RAR está siempre ligado al RXR, aunque RXR puede encontrarse como homodímero o heterodímero con otro receptor nuclear de pequeñas hormonas (receptores de hormonas tiroideas, estradiol, corticoides y vitamina D_3). Ambos receptores se dividen en subunidades alfa, beta y gamma. RAR-gamma es el mayor mediador de efectos del ácido retinoico en los queratinocitos y RAR-alfa se encuentra en los tejidos embrionarios, así como en la epidermis y la dermis, lo que sugiere la participación en el crecimiento y la diferenciación celulares. RAR-beta no se encuentra en los queratinocitos, pero sí en la dermis.[16]

Dentro del núcleo del queratinocito el heterodímero RAR-RXR se liga en forma directa al elemento de respuesta al ácido retinoico (RARE) en el área promotora del gen objetivo. La activación RARE-RAR-RXR induce a la transactivación génica, responsable por la producción proteica necesaria para la diferenciación de los queratinocitos.[16,17]

Ácido retinoico

La tretinoína (ácido retinoico) fue el primer retinoide tópico objeto de estudio. Presenta alta afinidad con los tres subtipos de receptores de ácido retinoico (alfa, beta y gamma), así como con el CRABP y se liga con menor intensidad a los receptores retinoides X (RXR). Su actividad biológica es cien veces mayor que la de sus precursores retinol y retinaldehído, con menor toxicidad, pues no se acumula en el hígado.[13,14] Las principales presentaciones disponibles en el mercado se encuentran en forma de crema (0,025%, 0,05% y 0,1%), gel (0,025%, 0,05%) y solución (0,05% y 0,1%). En la actualidad su uso está limitado por la asiduidad de efectos colaterales, como ardor, eritema, descamación, sensibilización a la luz ultravioleta y desencadenamiento súbito de acné pustulosa al inicio de la terapéutica.[1] Martin y col. (1998) demostraron que la fotoinestabilidad de la tretinoína se exacerbó después del uso simultáneo con peróxido

de benzoílo, que produjo degradación del 50% de su estructura en apenas 2 horas, y del 95% después de 24 horas.[18,19] Cerca de 1990, intentos por reducir los efectos colaterales del fármaco generaron tres presentaciones nuevas. La primera fue en forma de microesferas al 0,1%, cuyo mecanismo de acción se destaca por contener moléculas de 10 a 25 micrones de diámetro, que hacen que la tretinoína se libere con lentitud.[13] La tretinoína en microesferas al 0,1% (gel) fue menos irritante que la tretinoína al 0,1% en la presentación clásica (crema).[20] La segunda formulación se caracterizó por la presencia de prepolímero poliol-2 (PP-2) en el vehículo, que reduciría su penetración, aumentando por su acción reservorio las acciones en la superficie cutánea.[21] En los estudios clínicos se observó que la tretinoína en gel al 0,025% con PP-2 puede ser menos irritante que la tretinoína en gel al 0,025% en la presentación estándar.[22,23] Por fin, en 2004 Anadolu publicó un artículo en el que informó que la asociación de la tretinoína con el complejo ciclodextrina beta (RA/β-CD) permitió reducir la irritación hasta en un 86% y fue más eficaz que el doble de la dosis del ácido retinoico encontrado en el mercado.[24]

Isotretinoína

La isotretinoína tópica (ácido 13-*cis*-retinoico) es unisómero *cis* del ácido retinoico que se liga a los receptores RAR (alfa, beta y gamma) con menor afinidad y no es capaz de ligarse a los RXR y CRABP.[14,25] Se comercializa en forma de gel (0,05%) y crema (0,05% y 0,1%), y, al contrario de lo que se observa con la isotretinoína oral, no consigue reducir el tamaño de las glándulas sebáceas o suprimir la producción de sebo.[11,26] No posee toxicidad sistémica porque su absorción cutánea es ínfima.[27] Es tan eficaz como la tretinoína en la reducción del número de lesiones acneicas inflamatorias o no inflamatorias, sin embargo, se tolera mejor y la incidencia de efectos secundarios es menor.[15,28,29] Aunque es menos irritante que el ácido retinoico, alrededor del 50% de los pacientes tratados presentó algún grado de eritema, descamación, prurito y quemazón.[29,30]

Tazaroteno

El tazaroteno fue aprobado por la FDA en 1997 para el tratamiento del acné vulgar y la psoriasis en placas.[31] Si bien se liga a todos los RAR, sólo activa los subtipos beta y gamma. Actúa del mismo modo que los otros retinoides, aunque presenta un mayor potencial antiinflamatorio, quizás por la inhibición de la expresión del factor inhibidor migratorio relacionado con la proteína del tipo 8.[5] Se comercializa en forma de gel (0,05% y 0,1%). En la concentración al 0,1% es más eficaz que el ácido retinoico en gel al 0,025% en el tratamiento de las lesiones no inflamatorias, e igual de eficaz en la terapéutica de los otros tipos de lesiones.[31,32] Comparado con la tretinoína en gel al 0,1% en microesferas, presenta mayor eficacia en la reducción de las lesiones acneicas (inflamatorias y no inflamatorias) con perfil de tolerancia semejante.[1] También es más eficaz y con mejor costo/beneficio que el adapaleno, aunque un número mayor de pacientes manifestó eritema, descamación, quemazón y prurito en el inicio de la terapéutica.[33] En un intento por reducir los efectos colaterales, el uso en días alternados del tazaroteno al 0,1% se comparó con el uso diario del adapaleno. En ese estudio se observó igual eficacia en el control clínico del acné y no hubo

diferencia estadística en la incidencia de efectos secundarios.[31,34] La aplicación de contacto corto (2 minutos por aplicación, que aumentan en 1 minuto cada 3 días hasta un tiempo máximo de 5 minutos, una o dos veces al día) redujo el número de lesiones no inflamatorias en un 41% y un 46%, respectivamente, y del número de lesiones inflamatorias en un 34 % y un 38%, respectivamente).[35] Ése es el único estudio en el que se demostró que los retinoides tópicos pueden ser eficaces después de aplicaciones por períodos breves sobre la piel.[5]

Adapaleno

El adapaleno (6-[3-(1-adamantil)-4-metoxifenil]-2-ácido naftoico), derivado sintético del ácido naftoico, es una nueva sustancia química con actividad biológica semejante a la de la tretinoína. Tiene propiedades fisicoquímicas distintas, como quimioestabilidad y fotoestabilidad, rigidez estructural y alta lipofilia (fig. 7.1-2).[36,37]

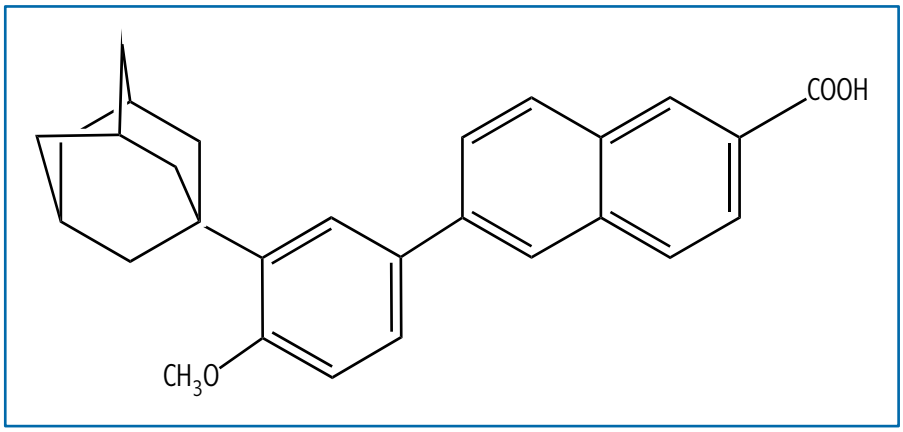

Fig. 7.1-2. Adapaleno. Ácido 6-[3-(1-adamantil)-4-metoxifenil]-2-naftoico.

Al contrario de la tretinoína, que se liga a todos los subtipos de receptores de ácido retinoico, a los RXR y al CRABP, el adapaleno actúa en forma selectiva sobre RAR-β y RAR-γ.[36,38]

Promueve la modulación de la queratinización celular y del proceso inflamatorio, lo que genera un alto poder comedolítico y antiinflamatorio. Este último efecto proviene de la inhibición de la actividad de la lipooxigenasa y del metabolismo oxidativo del ácido araquidónico.[5] En modelos experimentales con orejas de roedores, se constató que la indometacina, la betametasona y el adapaleno son inhibidores potentes de la cascada del ácido araquidónico, mientras que la tretinoína prácticamente no presenta esa característica.[19] En época reciente se descubrieron mecanismos antiinflamatorios adicionales, como la supresión de la actividad quimiotáctica de los leucocitos, la inhibición de los granulocitos polimorfonucleares y la actividad anti-AP1.[14] El AP1 es un factor de transcripción inducido por la radiación ultravioleta y los factores de crecimiento. Se sabe que ese factor ejerce un papel importante en la inflamación y la respuesta inmune.

Comparado con el ácido retinoico, el adapaleno es significativamente más potente en la inhibición del AP1.[38] La actividad antiinflamatoria de este retinoide reduce el riesgo de eritema e irritación cutánea, lo que aumenta la adhesión al tratamiento y su eficacia.

Griffith y col. utilizaron adapaleno en gel al 0,1% y tretinoína en crema al 0,1% bajo oclusión en 25 pacientes por 4 días. En ambas áreas hubo un aumento significativo en la expresión del CRABP–II mRNA (mayor indicador de la actividad biológica de los retinoides), aunque el eritema, la espongiosis y la hiperplasia epidérmica fueron significativamente más frecuentes en las áreas tratadas con tretinoína.[39,40] Ese estudio es de gran importancia, porque disocia los efectos secundarios de la actividad retinoide. El adapaleno fue aprobado por la FDA en 1996 y se comercializa en gel, crema y loción al 0,1%.[41]

Cuando se compara con la isotretinoína (en un estudio que involucró a 80 pacientes durante 12 semanas) el adapaleno es igual de eficaz, aunque con menor irritación cutánea. [29]

En un metaanálisis, que incluyó a 900 pacientes en 5 estudios comparativos bien delineados, se constató que el adapaleno en gel era tan eficaz como la tretinoína en gel al 0,025%, aunque se toleraba mejor por la reducida incidencia de efectos secundarios.[37,41,42] Con adapaleno en loción al 0,1% vs. tretinoína al 0,025% en gel, y adapaleno en gel al 0,1% vs tretinoína en crema al 0,05% y microesferas al 0,1% se publicaron resultados semejantes.[37,41,43] La tolerancia también fue significativamente mayor cuando se comparó con otras cinco presentaciones de la tretinoína (crema al 0,1%, 0,05% y 0,025%; gel al 0,1% y microesferas al 0,1%).[20,41] Grosshans y col. compararon el adapaleno en gel al 0,1% con el ácido retinoico al 0,025% en gel en cuanto al inicio de la acción (velocidad de reducción de las lesiones) y el impacto en la calidad de vida. Ambos índices fueron significativamente favorables al adapaleno. Una posible explicación para su mayor rapidez en el tratamiento del acné sería su actividad antiinflamatoria intrínseca.[44]

Retinaldehído

El retinaldehído (RAL) es el metabolito natural de la vitamina A y precursor directo del ácido retinoico (RA) (fig. 7.1-3).[45]

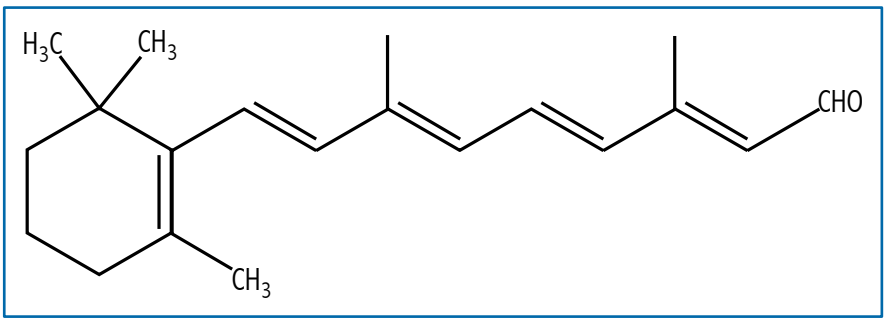

Fig. 7.1-3. Retinaldehído.

Los queratinocitos humanos captan el RAL y lo convierten en ácido retinoico de modo dependiente de la diferenciación (los queratinocitos diferenciados oxidan el retinaldehído de forma más eficaz).

En estudios in vivo se demostró que la piel capta el RAL y lo convierte en mayor medida en retinil-ésteres (forma de depósito de la vitamina A), mientras libera pequeñas cantidades de ácido retinoico.[46] El último mecanismo es el responsable principal por el efecto biológico del fármaco, pues se sabe que el retinaldehído no es capaz de ligarse a los receptores nucleares, y ejerce sus acciones después de su conversión en ácido retinoico. A pesar de que sólo una pequeña porción puede convertirse en ácido retinoico, su concentración es lo suficientemente alta como para saturar los receptores nucleares. En un estudio murino la concentración de ácido retinoico alcanzó 4-20 nm después del uso del RAL, mientras que llegó a 1-10 µm luego del uso del RA.[47]

La menor concentración de RA después del uso del RAL no reduce su eficacia comedolítica. El RAL al 0,05% presentó actividad semejante a la del RA al 0,25%.[48]

También tiene la ventaja de que se tolera mejor que el RA, y en consecuencia puede usarse en pieles sensibles, además de no presentar propiedades fotoalérgicas o fototóxicas.[45]

Una característica singular de este retinoide es la propiedad antibacteriana determinada por el grupo aldehído de su cadena lateral. Su utilización se asocia con una reducción en la densidad estafilocócica ($10^{1,8}$ log/cm^2) y de *P. acnes* (10^2 log/cm^2), sin que emerjan cepas resistentes después de 15 días de aplicación.[49]

Se comercializa como medicamento tópico en muchos países desde 1994.

Conclusión

Los retinoides son los medicamentos más importantes en el tratamiento del acné y el mantenimiento después de la mejoría clínica. Su actividad comedolítica, capacidad de inhibición de la formación del microcomedón, poder antiinflamatorio (se destacan las medicaciones de 3ª generación) y capacidad de facilitar la penetración de los otros fármacos hacen que su uso se recomiende en todos los protocolos, tanto solo como en asociaciones de fármacos. En los últimos años hubo un gran avance con el descubrimiento de derivados sintéticos del ácido retinoico (3ª generación) que ejercen la misma acción, aunque con menor posibilidad de irritación, lo que aumenta la adhesión y la satisfacción del paciente. En el futuro el desarrollo de los fármacos debe avanzar con un mayor entendimiento sobre la fisiopatología del acné, para que pueda aumentarse su poder, rapidez del inicio de la acción e influencia en la duración de la remisión, así como disminuir su incidencia de efectos secundarios y su costo. El retinoide tópico ideal deberá actuar sobre los cuatro pilares de la formación del acné (producción excesiva de sebo, queratinización anómala del epitelio folicular, inflamación y la colonización de los conductos por *Propionibacterium acnes*), sin embargo, por el momento, esa acción sólo la ejercen los retinoides orales. El la tabla 7.1-1 figuran las formas farmacéuticas y las concentraciones.

Tabla 7.1-1. Retinoides tópicos. Forma farmacéutica y concentraciones

Retinoides	Forma farmacéutica	Porcentaje
Tretinoína	Crema	0,025 - 0,05 - 0,1
	Gel	0,01 - 0,025
	Solución	0,05
	Gel o crema con microesferas	0,04 - 0,01
Adapaleno	Crema	0,1
	Gel	0,1
	Solución	0,1
Isotretinoína	Gel	0,01 - 0,05
	Crema	0,01 - 0,05
Tazaroteno	Gel	0,05 - 0,1
	Crema	0,05 - 0,1
Retinaldehído	Gel	0,1
	Crema	0,1
	Emulsión	0,1

Bibliografía

1. Leyden JJ. A review of the use of combination therapies for the treatment of acne vulgaris. J Acad Dermatol 2003; 49: S200-210.
2. Shalita AR. Acne: clinical presentations. Clin Dermatol 2004; 22: 385-6.
3. Berson DS, Chalker DK, Harper JC, et al. Current concepts in the treatment of acne: Report from a clinical roundtable. Cutis 2003; 72: 05-13.
4. Cunliffe WJ, Meynadier J, Alirezai M, et al. Is combined oral and topical therapy better than oral therapy alone in patients with moderate to moderately severe acne vulgaris? A comparison of the efficacy and safety of limecycline plus adapalene gel 0,1% versus limecycline plus gel vehicle. J Acad Dermatol 2003; 49: S218-226.
5. Rigopoulos D, Ioannides D, Kalogeromitros D, et al. Comparison of topical retinoids in the treatment of acne. Clin Dermatol 2004; 22: 408-11.
6. Cunliffe WJ, Holland DB and Jeremy A. Comedones formation: etiology, clinical presentation and treatment. Clin Dermatol 2004; 22: 367-74.
7. Bojar RA and Holland KT. Acne and *Propionibacterium acnes*. Clin Dermatol 2004; 22: 375-79.
8. Farrar MD and Ingham E. Acne: inflammation. Clin Dermatol 2004; 22: 380-84.
9. Pierard GE, Pierard-Franchimont C and Goffin V. Digital image analyses of microcomedones. Dermatology 1995; 190: 99-103.
10. Cunliffe WJ, Holland DB, Clark SM, et al. Comedogenesis: some new aetiological, clinical and therapeutic strategies. Br J Dermatol 2000; 142: 1084-91.
11. Katsambas AD, Stefanaki C and Cunliffe WJ. Guidelines for treating acne. Clin Dermatol 2004; 22: 439-44.
12. Kligman AM, Fulton JE and Plewig G. Topical vitamin A acid in acne vulgaris. Arch Dermatol 1969; 99: 469-76.
13. Bershad S. Developments in topical retinoid therapy for acne. Sem Cut Med Surg 2001; 20: 154-61.
14. Krautheim A and Gollnick HPM. Acne: topical treatment. Clin Dermatol 2004; 22: 398-407.
15. Shalita A. The integral role of topical and oral retinoids in the early treatment of acne. JEADV 2001; 15(suppl 3): 43-49.
16. Elder JT, Fisher GJ, Zhang O, et al. Retinoic acid receptor gene expression in human skin. J Invest Dermatol 1991; 96: 425-33.
17. Griffiths CE and Voorhees JJ. Human in vivo pharmacology of topical retinoids. Arch Dermatol Res 1994; 287: 53-60.
18. Martin B, Meunier C, Montels D, et al. Chemical stability of adapalene and tretinoin when combined with benzoyl peroxide in presence and in absence of visible light and ultraviolet radiation. Br J Dermatol 1998; 139(suppl. 52): 8-11.
19. Czernielewski J, Michel S, Bouclier M, et al. Adapalene biochemistry and the evolution of a new topical retinoids for treatment of acne. JEADV 2001; 15(suppl. 3): 5-12.
20. Galvin SA, Gilbert R, Baker M, et al. Comparative tolerance of adapalene 0,1% gel and six different tretinoin formulations. Br J Dermatol 1998 (suppl. 52): 34-40.

21. Skov MJ, Quigley JW and Bucks DA. Topical delivery system for tretinoin: research and clinical implications. J Pharm Sci 1997; 86: 1138-43.

22. Lucky AW, Cullen SI, Jarratt MT. Comparative efficacy and safety of two 0.025% tretinoin gels: results from a multicenter double-blind parallel study. J Am Acad Dermatol 1998; S17-S23.

23. Quigley JW, Bucks DA. Reduced skin irritation with tretinoin containing polyolprepolymer-2, a new topical tretinoin delivery system: a summary of preclinical and clinical investigations. J Am Acad Dermatol 1998; 38: S5-S10.

24. Anadolu RY, Sen T, Tarimci N, et al. Improved efficacy and tolerability of retinoic acid in acne vulgaris: a new topical formulation with cyclodextrin complex ψ. JEADV 2004; 18: 416-21.

25. Hirschel-Scholz S, Siegenthaler G and Saurat JH. Isotretinoin differs from other synthetic retinoids in its modulation of human cellular retinoid acid binding protein (CRABP). Br J Dermatol 1989; 120: 639-44.

26. Tschan T, Steffen H and Supersaxo A. Sebaceous-gland deposition of isotretinoin after topical application: an in vitro study using human facial skin. Skin Pharmacol 1997; 10: 126-34.

27. Gollnick H and Krautheim A. Topical treatment in acne: current status and future aspects. Dermatology 2003; 206: 29-36.

28. Dominguez J, Hojyo MT, Celayo JL, et al. Topical isotretinoin vs topical retinoic acid in the treatment of acne vulgaris. Int J Dermatol 1998; 37: 54-5.

29. Ioannides D, Rigopoulos D and Katsambas A. Topical adapalene gel 0,1% vs isotretinoin gel 0,05% in the treatment of acne vulgaris: a randomized open-label clinical trial. Br J Dermatol 2002; 147: 523-27.

30. Chalker DK, Lesher JL, Smith JG Jr, et al. Efficacy of topical isotretinoin 0,05% gel in acne vulgaris: result of a multicenter double-blind investigation. J Am Acad Dermatol 1987; 72: 251-54.

31. Kakita L. Tazarotene versus tretinoin or adapalene in the treatment of acne vulgaris. J Am Acad Dermatol 2000; 43(2): S51-S55.

32. Webster GF, Berson D, Stein LF, et al. Efficacy and tolerability of once-daily tazarotene 0.1% gel versus once-daily tretinoin 0.025% gel in the treatment of facial acne vulgaris: a randomized trial. Cutis 2001; 67(suppl. 6):4-9.

33. Webster GF, Guenther L, Poulin YP, et al. A multicenter, double-blind, randomized comparison study of the efficacy and tolerability of once-daily tazarotene 0.1% gel and adapalene 0.1% gel for the treatment of facial acne vulgaris. Cutis 2002; 69(suppl. 2):4-11.

34. Leyden J, Lowe N, Kakita L, et al. Comparison of treatment of acne vulgaris with alternate-day applications of tazarotene 0.1% gel and once-daily applications of adapalene 0.1% gel: a randomized trial. Cutis 2001; 67(suppl. 6):10-6.

35. Bershad S, Kranjac Singer G, Parente JE, et al. Successful treatment of acne vulgaris using a new method: results of a randomized vehicle-controlled trial of short-contact therapy with 0.1% tazarotene gel. Arch Dermatol 2002; 138:481-9.

36. Shalita A, Weiss JS, Chalker K, et al. A comparison of the efficacy and safety of adapalene gel 0,1% and tretinoin gel 0,025% in the treatment of acne vulgaris. A multicenter trial. J Am Acad Dermatol 1996; 34(3): 482-85.

37. Millikan LE. Pivotal clinical trials of adapalene in the treatment of acne. JEADV 2001; 15(suppl. 3): 19-22.

38. Michel S, Jomard A and Démarchez M. Pharmacology of adapalene. Br J Dermatol 1998; 139(suppl. 52): 3-7.

39. Griffiths CEM, Elder JT, Bernard BA, et al. Comparison of CD271 (adapalene) and all-trans retinoic acid in human skin: dissociation of epidermal effects and CRABP-II mRNA expression. J Invest Dermatol 1993; 101(3): 325-28.

40. Griffiths CEM, Ancian P, Humphries J, et al. Adapalene 0,1% gel and adapalene 0,1% cream stimulate retinoic acid receptor mediated gene transcription without significant irritative effects in the skin of healthy human volunteers. Br J Dermatol 1998; 139 (suppl. 52): 12-16.

41. Wolf JE. An update of recent clinical trials examining adapalene and acne. JEADV 2001 (suppl. 3): 23-29.

42. Cunliffe WJ, Poncet M, Loesche C, et al. A comparison of the efficacy and tolerability of adapalene 0,1% gel versus tretinoin 0,0255 gel in patients with acne vulgaris: a meta-analysis of five randomized trials. Br J Dermatol 1998; 139(suppl. 52): 48-56.

43. Ellis CN, Millikan LE, Smith EB, et al. Comparison of adapalene 0,1% solution and tretinoin 0,025% gel in the topical treatment of acne vulgaris. Br J Dermatol 1998; 139(suppl. 52): 41-47.

44. Grosshans E, Marks R, Mascaro JM, et al. Evaluation of clinical efficacy and safety of adapalene 0,1% gel versus tretinoin 0,025% gel in the treatment of acne vulgaris, with particular reference to the onset of action and impact on quality of life. Br J Dermatol 1998; 139(suppl. 52): 26-33.

45. Schsenberg-Studer EM. Tolerance of topical retinaldehyde in human. Dermatology 1999; 199 (suppl 1): 61-63.

46. Sorg O, Didierjean L and Saurat H. Metabolism of topical retinaldehyde. Dermatology 1999; 199 (suppl 1): 13-17.

47. Didierjean L, Carraux P, Grand D, et al. Topical retinaldehyde increases skin content of retinoic acid and exerts biologic activity in mouse skin. J Invest Dermatol 1996; 107: 714-19.

48. Fort-Lacoste L, Verscheure Y, Tisne-Versailles J and Navarro R. Comedolytic effect of topical retinaldehyde in the rhino mouse model. Dermatology 1999; 199 (suppl 1): 33-35.

49. Pechere M, Germanier L, Siegenthaler G, et al. The antibacterial activity of topical retinoids: the case of retinaldehyde. Dermatology 2002; 205: 153-58.

2. Antimicrobianos: peróxido de benzoílo

Mercedes Flórez-White

El peróxido de benzoílo se usó en gran medida desde 1917 como un agente blanqueador de la harina de trigo, y aunque su función como antiséptico se descubrió a comienzos del siglo XX, sólo hacia 1960 se comenzó a utilizar para el tratamiento de la rosácea, mientras se investigaban en forma simultánea sus posibles efectos en el acné vulgar. En un comienzo se lo clasificó dentro del grupo de agentes "irritantes" o queratolíticos, y recién en 1974 se demostraron sus propiedades antibacterianas y antiinflamatorias.[1,2]

Este compuesto se forma por la reacción en agua de peróxido de hidrógeno sódico con cloruro de benzoílo. Al ponerse en contacto con la piel, penetra intacto a través del estrato córneo, y compuestos como la cisteína y la homocisteína inician el proceso de ruptura del peróxido de benzoílo liberando ácido benzoico y radicales libres de oxígeno. El ácido benzoico se absorbe en forma sistémica como benzoato y se excreta en la orina con rapidez sin cambio alguno, sin haberse conjugado con ácido hipúrico, como se produce con la administración oral de esta sustancia (fig. 7.2-1).[3,4]

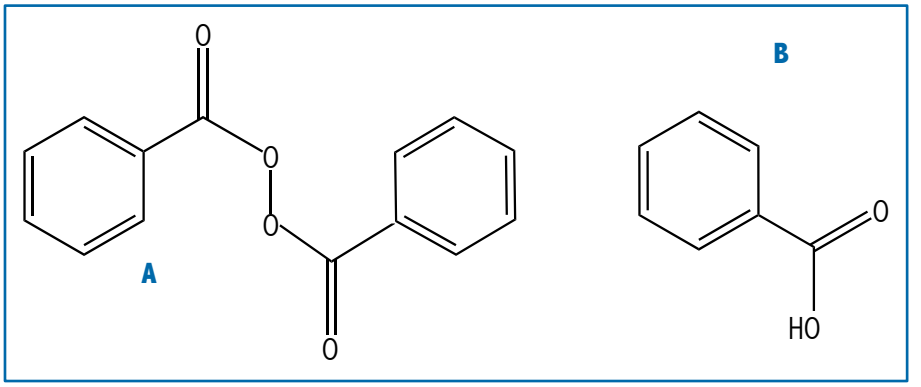

Fig. 7.2-1. A. Peróxido de benzoílo. **B**. Ácido benzoico.

Mecanismo de acción

Actividad antimicrobiana

El peróxido de benzoílo actúa como bactericida al oxidar las proteínas bacterianas de los folículos pilosebáceos. Los radicales libres penetran el folículo y disminuyen la población de *Propionibacterium acnes (P. acnes)*, lo que también reduce los ácidos grasos libres. Esta acción bactericida

contra *P. acnes* y otros microorganismos cutáneos pudo demostrarse en varios estudios. En uno de ellos, después de 14 días de aplicación diaria de peróxido de benzoílo al 5% la población de bacterias aerobias disminuyó el 83,6%, y la de las anaerobias se redujo un 98%.[2,5-8] Se observó reducción de la cantidad de microorganismos tanto foliculares como de la superficie de la piel a las 48 horas del inicio del tratamiento con peróxido de benzoílo al 5% en gel acuoso.[7]

La naturaleza lipofílica del peróxido de benzoílo hace que penetre hacia el folículo pilosebáceo, donde en presencia de lípidos y en forma selectiva actúa como bacteriostático y bactericida. Datos biológicos y químicos respaldan la posibilidad de que el peróxido de benzoílo sea un agente más efectivo en presencia de lípidos, lo que llevaría a la creación de productos nuevos resultantes de la reacción peróxido de benzoílo-lípidos. Estos productos poseen propiedades antimicrobianas, y llevan a la conclusión de que el efecto antimicrobiano no se debe sólo a la acción de los radicales libres sino también a la formación de estos productos resultantes de la reacción peróxido de benzoílo-lípidos.[9]

Acción antiinflamatoria

La actividad clínica antiiflamatoria del peróxido de benzoílo se debe a su citotoxicidad sobre los neutrófilos. Además, inhibe la migración de factores quimiotácticos de los polimorfonucleares.[10]

Acción queratolítica

El peróxido de benzoílo causa irritación de la piel y descamación, lo que puede contribuir como efecto "benéfico" en el tratamiento del acné. Asimismo, se demostró que tiene un efecto comedolítico al modificar la queratinización epidérmica, lo que hace que se expulsen los microquistes sebáceos y los comedones, se reduzca así su número y tamaño, y se impida su reconstrucción.[11,12] Sin embargo, algunos autores señalaron que su acción comedolítica es menor cuando se la compara con la de diferentes retinoides tópicos.[13,14] En un estudio doble ciego de selección al azar con 77 pacientes, en el que se comparó la isotretinoína en gel con el peróxido de benzoílo se demostró que el peróxido de benzoílo y la isotretinoína en gel redujeron significativamente las lesiones no inflamatorias a las 4 ($P < 0,05$), 8 ($P < 0.01$) y 12 ($P < 0,01$) semanas. El peróxido de benzoílo tuvo un efecto más rápido en las lesiones inflamatorias, con reducciones significativas a las 4, 8 y 12 semanas ($P < 0,01$), mientras que con la isotretinoína hubo una mejoría significativa a las 12 semanas ($P < 0,01$) tanto en las lesiones inflamatorias como en las no inflamatorias ($P < 0,01$).[15]

En un estudio doble ciego, comparativo de selección al azar, en 178 pacientes, se demostró que el peróxido de benzoílo al 4% fue superior en la reducción del número de lesiones inflamatorias y no inflamatorias a las semanas 2 y 5 en comparación con el adapaleno al 0,1%. Al final del tratamiento no hubo diferencias significativas entre los dos grupos en relación con la tolerancia a los dos productos.[17]

Alteraciones en la excreción del sebo

En algunos estudios se demostró que el peróxido de benzoílo disminuye los niveles de lípidos de la superficie cutánea y la actividad mitótica de las glándulas sebáceas en seres humanos.[16] Sin embargo, en otros artículos se demostró que este fármaco no produce disminución en la secreción de las glándulas sebáceas.[18] Para aclarar esta polémica se realizó un estudio con 18 pacientes de entre 18 y 22 años con acné moderado que no habían recibido tratamiento durante 8 semanas previas al inicio del estudio. A todos se les aplicó peróxido de benzoílo al 5% dos veces al día y se midió la tasa de excreción de sebo en la región frontal usando la técnica gravimétrica. El tratamiento produjo una elevación significativa de la tasa de excreción del sebo al primero y segundo meses de tratamiento. Los autores no consideraron que el peróxido de benzoílo aumente la producción de sebo por la glándula sebácea, pero estimaron que puede influir en su tasa de excreción hacia la superficie de la piel por su efecto comedolítico, al reducir la resistencia al flujo del sebo hacia el exterior. Esto también reduciría el flujo del sebo que se acumula entre los corneocitos. Un flujo de sebo más eficiente a su vez disminuiría la colonización de bacterias en el conducto pilosebáceo, lo que es un prerrequisito para las lesiones inflamatorias del acné.[19] En un estudio en el que se utilizó un modelo animal también se demostró que el peróxido de benzoílo no inhibe la lipogénesis.[20]

Presentaciones farmacéuticas

El peróxido de benzoílo se utilizó en diferentes concentraciones (2,5, 4, 5 y 10%). En varios estudios se demostró que no hay diferencias significativas en su eficacia en distintas concentraciones, pero que las concentraciones por encima del 5% pueden generar mayor efecto irritativo.[21-23] El vehículo tiene gran importancia en la formulación del peróxido de benzoílo. Las preparaciones en vehículo acuoso se toleran mejor y presentan la misma eficacia que en vehículo alcohólico.[24]

En la bibliografía se describió que los liposomas de fosfolípidos facilitan la acumulación de agentes terapéuticos activos en el infundíbulo. En un estudio realizado en muestras de bacterias infundibulares de 20 pacientes con acné vulgar, se probó el peróxido de benzoílo en liposomas de fosfolípidos y se comparó con las formas comerciales y de la farmacopea. Se observó un efecto antibacteriano del peróxido de benzoílo en la formulación liposómica contra Propionibacteriaceae y Micrococcaceae ($P < 0{,}001$ para ambos). En comparación con las formas significativamente eficaces del peróxido de benzoílo (comerciales y de la farmacopea) la formulación con liposomas mostró una eficacia antibacteriana significativamente mayor, tanto contra Propionibacteriaceae como contra Micrococcaceae (ambas: $P < 0{,}01$), por lo que se concluyó que la formulación en liposomas de fosfolípidos puede representar una mejoría en la terapia convencional con peróxido de benzoílo para el acné.[25]

En otro estudio se demostró la efectividad de formulaciones micronizadas en gel alcohólico con silicato de aluminio y magnesio, que mejoraron

las lesiones inflamatorias y no inflamatorias del acné, así como la seborrea. Además, se toleraron mucho mejor que las presentaciones comerciales convencionales.[26]

El peróxido de benzoílo también puede utilizarse en forma de limpiador en concentraciones al 3 al 10%. La efectividad de esta formulación, como parte del tratamiento en asociación con otros fármacos para el manejo del acné, está demostrada.[27]

Asociaciones y combinaciones de principios activos

El peróxido de benzoílo puede asociarse con varias terapias antiacné, desde antibióticos orales, antibióticos tópicos, retinoides orales y tópicos, hasta tratamiento hormonal, entre otros, así como combinarse con antibióticos tópicos.[27-31]

Se demostró que el uso de peróxido de benzoílo es efectivo contra las cepas resistentes de *P. acnes*, lo que disminuye así la resistencia bacteriana, cada vez más frecuente.[32]

Se debe tener particular cuidado en la asociación de peróxido de benzoílo con tretinoína, ya que su aplicación simultánea podría destruir ambas sustancias y anular su efecto beneficioso. Hay que tener presente que la tretinoína es muy insaturada e inestable y el peróxido de benzoílo es un oxidante. Se recomienda aplicar este último por la mañana y la tretinoína en la noche.[33]

También se asoció con urea para aumentar su penetración, en concentraciones y presentaciones variadas, como cremas, geles y limpiadores.[34]

Efectos secundarios y toxicidad

La mayoría de los pacientes tolera bien el peróxido de benzoílo, en especial cuando viene en formulaciones en gel acuoso y en concentraciones por debajo del 5%.[24]

El peróxido de benzoílo es irritativo y produce una exfoliación que podría considerarse un efecto secundario benéfico para el manejo de los pacientes con acné; sin embargo, puede observarse dermatitis de contacto alérgica en el 1-3% de los casos. En un estudio con 50 pacientes con acné severo y tratados con peróxido de benzoílo al 3,5 y el 10% (*Fotos: Clínica 93 y 94*), fue necesario interrumpir el tratamiento en sólo dos casos (4%).[2,35-38]

También se describió prurito e intolerancia en sujetos que volvieron a utilizar la formulación tópica varios meses después de haber llevado a cabo un tratamiento, lo que indica que podría haber cierto grado de sensibilización y en ese caso correspondería discontinuar la utilización del fármaco.[39]

Asimismo, se informaron casos de blanqueamiento de la piel y el cabello después del uso de peróxido de benzoílo.[39]

Si bien el empleo de este fármaco se relacionó con el desarrollo de cáncer cutáneo, en varios estudios controlados no se pudo encontrar una relación directa.[40,41]

Conclusión

- Aunque el peróxido de benzoílo se utiliza desde hace más de 40 años en el manejo del acné, todavía tiene vigencia, más aún cuando se pudo demostrar que puede inhibir la resistencia bacteriana de *P. acnes* a los antibióticos.
- La presentación en geles acuosos y las combinaciones con antibióticos del tipo clindamicina disminuyeron su efecto irritativo. Esto lo volvió utilizable como terapia inicial y de mantenimiento, en especial en pacientes con acné inflamatorio.
- Se demostró que la asociación con retinoides es de gran utilidad para el manejo del acné de tipo inflamatorio. Se recomienda usar retinoide en las noches y peróxido de benzoílo en las mañanas, en forma simultánea con bloqueadores solares no comedogénicos, para prevenir la fotosensibilización.
- Se requieren más estudios de las nuevas formas farmacéuticas, como el peróxido de benzoílo micronizado y liposómico, aunque se cree que serán tan eficaces o mejores que las actuales, pero con menos efectos secundarios.

Bibliografía

1. Sharratt M, Frazer AC, Forbes OC. Study of the biological effects of Benzoyl Peroxide. Fd Cosmet Toxicol 1964; 2:527-538.
2. Fulton JE, Farzad-Bakshandeh A, Bradley S. Studies on the mechanism of action of topical benzoyl peroxide and vitamin A acid in acne vulgaris. J of Cut Pathol 1974; 1:191-200.
3. Lyons RE. Comparative Effectiveness of Benzoyl Peroxide and tretinoína in acne vulgaris. Int J Dermatol 1978; 247-251.
4. Nacht S, Yeung D, Beaskey J, Anjo MD, Maibach HI. Benzoyl peroxide: Percutaneous penetration and metabolic disposition. J Am Acad Dermatol 1981; 4:31-37.
5. Cunliffe WJ, Dodman, Lady R. Benzoyl peroxide in acne. Acta Dermatovener (Stockholm) 1978; Suppl 89, 57-63.
6. Lorenzetti OJ, Wenet T, McDonald T. Some comparisons of benzoyl peroxide formulations. J Cosmet Chem 1977; 28, 533-548.
7. Bojar RA, Cunliffe WJ, Holland KT. The short-term treatment of acne vulgaris with benzoyl peroxide: effects on the surface and follicular cutaneous microflora. Br J Dermatol 1995 Feb; 132(2):204-8.
8. Anderson AS, Gladys GJ, Green RC, Hohisel DW, Brown EP. Improved reduction of cutaneous bacteria and free acids with new benzoyl peroxide gel. Cutis 1975; 16:307-310.
9. Decker LC, Deuel DM, Sedlock DM. Role of lipids in augmenting the antibacterial activity of benzoyl peroxide against Propionibacterium acnes. Antimicrobial Agents and Chemotherapy 1989; 33:326-330.
10. Hegemann L, Toso SM, Kitay K, Webster GF. Anti-inflammatory actions of benzoyl peroxide: effects on the generation of reactive oxygen species by leucocytes and the activity of protein kinase C and calmodulin. Br J Dermatol 1994 May; 130(5):569-75.
11. Vasarinsch P. Benzoyl peroxide versus sulphur lotion. Arch Dermatol 1968; 98:183-185.
12. Kirton V, Wilkinson D. Benzoyl peroxide in acne. Practitioner 1979; 204:683-687.
13. Leyden JJ, Shalita AR. Rational therapy for acne vulgaris: an update on topical treatment. J Am Acad Dermatol. 1986; 15:907-15.

14. Gollnick H. The treatment of acne. Drugs Today 1992; 28:353-361.

15. Hughes B, Noris J, Cunliffe W. A double-blind evaluation of topical isotretinoin 0,05%, benzoyl peroxide gel 5% and placebo in patients with acne. Clin Exp Dermatol 1992; 17:165-168.

16. Fanta D, Müller MM. Effect of Benzoyl peroxide on skin surface lipids. Dermatologica 1979; 158:55-59.

17. do Nascimento LV, Guedes AC, Magalhaes GM, de Faria FA, Guerra RM, de C Almeida F. Single-blind and comparative clinical study of the efficacy and safety of benzoyl peroxide 4% gel (BID) and adapalene 0.1% Gel (QD) in the treatment of acne vulgaris for 11 weeks. J Dermatolog Treat 2003; 14:166-71.

18. Goldstein JA, Pochi PE. Failure of Benzoyl Peroxide to decrease sebaceous gland excretion in acne. Dermatologica 1981; 162:287-289.

19. Cunliffe WJ, Stainton C, Forster RA. Topical benzoyl peroxide increases the sebum excretion rate in patients with acne. Br J Dermatol 1983; 109:577-579.

20. Burkhart CG, Butcher C, Burkhart CN, Lehmann P. Effects of benzoyl peroxide on lipogenesis in sebaceous glands using an animal model. J Cutan Med Surg 2000; 4:138-41.

21. Mills OH Jr, Kligman AM, Pochi P, Comite H. Comparing 2.5%, 5%, and 10% benzoyl peroxide on inflammatory acne vulgaris. Int J Dermatol 1986; 25:664-7.

22. Yong CC. Benzoyl peroxide gel therapy in acne in Singapore. Int J Dermatol 1979; 18:485-8.

23. Milani M, Bigardi A, Zavattarelli M. Efficacy and safety of stabilised hydrogen peroxide cream (Crystacide) in mild-to-moderate acne vulgaris: a randomised, controlled trial versus benzoyl peroxide gel. Curr Med Res Opin 2003; 19:135-8.

24. Fyrand O, Jakobsen HB. Water-based versus alcohol-based benzoyl peroxide preparations in the treatment of acne vulgaris. Dermatologica 1986; 172:263-7.

25. Fluhr JW, Barsom O, Gehring W, Gloor M. Antibacterial efficacy of benzoyl peroxide in phospholipid liposomes. A vehicle-controlled, comparative study in patients with papulopustular acne. Dermatology 1999; 198:273-7.

26. Kuflik EG. Benzoyl peroxide gel in acne therapy. Cutis 1976 Jan; 17(1):175-7.

27. Shalita AR, Rafal ES, Anderson DN, Yavel R, Landow S, Lee WL. Compared efficacy and safety of tretinoin 0.1% microsphere gel alone and in combination with benzoyl peroxide 6% cleanser for the treatment of acne vulgaris. Cutis 2003; 72:167-72.

28. Chalker DK, Shalita A, Smith JG, Swann RW. A double-blind study of the effectiveness of a 3% erythromycin and 5% benzoyl peroxide combination in the treatment of acne vulgaris. J Am Acad Dermatol 1983; 9:933-936.

29. Tan JK. Clindoxyl gel for the treatment of acne vulgaris. Skin Therapy Lett 2002; 7:1-2.

30. Tan HH. Topical antibacterial treatments for acne vulgaris: comparative review and guide to selection. Am J Clin Dermatol 2004; 5:79-84.

31. Lookingbill DP, Chalker DK, Lindholm JS, Katz HI, Kempers SE, et al. Treatment of acne with a combination clindamycin/benzoyl peroxide gel compared with clindamycin gel, benzoyl peroxide gel and vehicle gel: combined results of two double-blind investigations. J Am Acad Dermatol 1997; 37: 590-5.

32. Eady EA, Farmery MR, Ross JL, Cove JH, Cunliffe WJ. Effects of benzoyl peroxide and erythromycin alone and in combination against antibiotic-sensitive and resistant skin bacteria from acne patients. Br J Dermatol 1994; 1331:331-6.

33. Handojo I. The combined use of topical benzoyl peroxide and tretinoin in the treatment of acne vulgaris. Int J Dermatol 1979 Jul-Aug; 18(6):489-96.

34. Arrazola P, Abramovits W. New to the Clinic: ZODERM (benzoyl peroxide with urea in cream, gel, and cleanser preparations). Skinmed. 2005; 4:42-3.

35. Haustein UF, Tegetmeyer L, Ziegler V. Allergic and irritant potential of benzoyl peroxide. Contact. Dermatitis 1985; 13:252-257.

36. Cunliffe WJ, Burke B. Benzoyl Peroxide: lack sensitization. Acta Derm Venereol 1982; 62:458-62.

37. Lassus A. Local treatment of acne. A clinical study and evaluation of the effects of different concentrations pf benzoyl peroxide in gel. Curr Med Res Opin 1981;7:370-4

38. Akhavan A, Bershad S. Topical acne drugs: review of clinical properties, systemic exposure, and safety. Am J Clin Dermatol 2003; 4:473-92.

39. Fernández-Vozmediano JM, Franco R. Peróxido de Benzoílo. En: Piquero J. Acné manejo racional, 3ª ed. Corpográfica. Caracas, 2000: 361-362.

40. Kraus AL, Munro IC, Orr JC, Binder RL, LeBoeuf RA, Williams GM. Benzoyl peroxide: an integrated human safety assessment for carcinogenicity. Regul Toxicol Pharmacol 1995 Feb; 21:87-107.

41. Iversen OH. Carcinogenesis studies with benzoyl peroxide (Panoxyl gel 5%). J Invest Dermatol 1986 Apr; 86:442-8.

3. Antibióticos tópicos

Antonio Rondón Lugo

Los fármacos antimicrobianos se emplean por vías sistémica o tópica. En el pasado se consideraron antibióticos los antimicrobianos de origen natural, y quimioterápicos los de origen sintético. En la actualidad esa distinción no se usa y ambos términos se consideran sinónimos. De allí que a ambos se los denomine antimicrobianos. Cada quimioterápico tiene un espectro de acción en función de los microorganismos sobre los que ejerce su actividad (de amplio espectro, de espectro limitado).

Los antibióticos activos contra las bacterias se clasifican en: bactericidas y bacteriostáticos. Los primeros pueden destruir las bacterias y los segundos sólo detienen su crecimiento pero no matan al microorganismo.

La concentración mínima inhibitoria (CMI) de un antibiótico es su cantidad mínima necesaria para impedir que un microorganismo continúe multiplicándose. La concentración mínima bactericida (CMB) es la cantidad mínima de antibiótico que se precisa para matar un microorganismo. Las dos suelen expresarse en microgramos por litro.[1,2]

Propionibacterium acnes (P. acnes) es el microorganismo principal que contribuye al desarrollo del acné, de allí la importancia de su eliminación o disminución para obtener beneficios. El papel exacto de la microflora y su principal protagonista, *P. acnes*, aún produce controversias; no obstante, mucha información conduce a que *P. acnes* genera factores quimotácticos para los neutrófilos que producirían un antígeno que llevaría a la sensibilización.[3] Se demostró alta sensibilidad inmune contra *P. acnes* en pacientes con acné severo y predominio de linfocitos CD4 en lesiones iniciales que estimularían las vías del complemento; es posible que *P. acnes* contenga un superantígeno en pacientes con predisposición genética. De todo lo anterior se infiere que la población de *P. acnes* debe eliminarse o disminuirse.

Su acción, además de ejercerse sobre *P. acnes*, al influir sobre la quimiotaxis leucocitaria, mejora la inflamación. Los antibióticos también disminuyen el porcentaje de ácidos grasos libres por la inhibición de la actividad y la producción de la lipasa de *P. acnes*.[4]

El tratamiento tópico con antibióticos, como monoterapia o en combinación con otras medidas tópicas o sistémicas, es de empleo común. No obstante, la mayoría de los autores sugirió que usar los antibióticos tópicos como monoterapia no es lo ideal. La indicación más recomendada es su utilización con otros fármacos, como retinoides tópicos y en especial peróxido de benzoílo, combinación esta última que reduce la resistencia bacteriana. Además, el uso combinado ofrece un beneficio antiinflamatorio que minimiza el riesgo

de aumento de efectos irritativos, que se presentan al aumentar el número de tratamientos tópicos.

Se emplearon diversos antibióticos tópicos, pero los más utilizados son la eritromicina y la clindamicina (tabla 7.3-1).[4]

Tabla 7.3-1. Antibióticos para el tratamiento del acné

Neomicina
Cloranfenicol
Bacitracina
Tetraciclina
Eritromicina
Clindamicina
Meclociclina

Son más efectivos en el acné papuloquístico, aunque también se utilizan en el comedónico, con menos efectividad.

Aunque no es frecuente, los antibióticos tópicos pueden producir dermatitis irritativa, prurito, sequedad, descamación, eritema y pigmentación de la piel. La dermatitis por contacto es excepcional.

En la revisión de Toyoda[5] sobre los últimos 30 años del empleo de antibióticos tópicos para el acné se reevaluó el empleo de eritromicina, clindamicina y tetraciclina en el acné inflamatorio leve a moderado y su menor efectividad en el no inflamatorio. La actividad fue mayor cuando los antibióticos se utilizaron en combinación con cinc, tretinoína o peróxido de benzoílo, y se informó que el mecanismo de acción principal era la inhibición de la inflamación causada por la bacteria más que su efecto bactericida. La complicación principal fue la resistencia bacteriana.

En el trabajo de Gollnick y col.[6] sobre terapia tópica del acné se resumió que al menos tres de los factores patogénicos –hiperseborrea, hiperqueratosis, como también colonización bacteriana e inflamación– pueden controlarse con terapia tópica. Estos autores resaltaron la importancia de la resistencia bacteriana que emerge como un problema, que se observa con mayor frecuencia respecto de la eritromicina y que incluso podría transferirse a la clindamicina.

Eritromicina

Macrólido con acción principal sobre microorganismos grampositivos. Se usa en concentraciones al 2-4%, dos veces al día, puede administrarse en gel y loción, y en combinación con cinc su eficiencia es mayor. Al comienzo se usaba en etanol y etilenglicol. Inhibe la lipasa, disminuye la concentración de ácidos grasos libres comedogénicos y suprime la quimiotaxis neutrofílica para lograr su

efecto antiinflamatorio. Suele emplearse dos veces al día, o a veces una vez al día, y puede combinarse con otros medicamentos. En un estudio realizado durante 24 semanas Mills y col.[7] hallaron una alta resistencia de *Staphylococcus aureus* (87%), sin mejoría aparente del acné. Sagi[8] realizó un ensayo doble ciego en el que se suministró eritromicina al 2% mezclada con bifonazol al 1% una vez al día, versus eritromicina al 2%, dos veces al día. Al concluir a las 12 semanas, la combinación fue más eficaz que la eritromicina sola. En un estudio doble ciego aleatorizado, que duró 8 semanas, Henderson[9] evaluó el tratamiento con eritromicina al 2% y fosfato de clindamicina al 1%, y la primera fue más efectiva.

Vowels[10] llevó a cabo un ensayo durante seis semanas en el que demostró que el uso tópico de eritromicina aumentó la resistencia bacteriana de *Staphylococcus* coagulasa negativo. Matschiner[11] realizó un estudio para precisar la penetración al receptor lipófilo de la eritromicina, y ésta fue más alta cuando se usó eritromicina y octadecansulfato en comparación con la eritromicina base sola. Bojar[12] evaluó la resistencia bacteriana de la eritromicina al 4%, con cinc al 1,2% y sin él, y ésta fue mayor cuando se empleó el antibiótico solo.

Clindamicina

Del grupo de los lincosánidos, se emplea en forma de fosfato o clorhidrato al 1% en solución o gel. Elimina *P. acnes*, reduce la cantidad de ácidos grasos libres e inhibe la quimiotaxis de los leucocitos.

En casos excepcionales puede producir colitis seudomembranosa,[13] tanto si se emplea sola como en combinación con peróxido de benzoílo o tretinoína.

Se realizaron numerosos trabajos in vitro e in vivo en los que se comparó la eficacia de los diversos fármacos antibacterianos tópicos. Gans y Kligman[14] compararon la eficacia del fosfato de clindamicina al 1% y el gel de peróxido de benzoílo al 6%, e informaron que este último fue más eficaz. En un estudio doble ciego Cunliffe[15] comparó la combinación de fosfato de clindamicina al 1% y gel de peróxido de benzoílo al 5%, con clindamicina bid como monoterapia, y comunicó que la combinación fue más eficaz y generó menor resistencia bacteriana. Leyden[16] comparó la combinación de clindamicina al 1% más peróxido de benzoílo al 5% y el empleo de clindamicina en gel, loción o solución al 1%. Luego de la primera semana observó una reducción del 99,8% de *P. acnes* con la combinación y del 30-60% con la monoterapia; a la segunda semana con la combinación se logró una disminución del 99,9% y con la clindamicina sola, del 88-95%. Komagata[17] realizó un estudio in vitro en el que se compararon la clindamicina y la nadifloxacina para el tratamiento de *P. acnes*, y concluyó que esta última era más efectiva.

Cloranfenicol

En 1998 Fluhr[22] realizó un estudio multicéntrico, doble ciego entre cloranfenicol al 1% y 0,5% de aceite sulfatado, solos o combinados, e informó que la asociación fue más efectiva. En este trabajo se monitoreó la absorción percutánea y no se revelaron alteraciones significativas. No observaron efectos

adversos ni resistencia bacteriana y consideran que podría representar una posibilidad segura de tratamiento. No obstante, se consideró que su empleo puede ser riesgoso ante la eventual absorción.

También se emplearon otros fármacos como sulfacetamida sódica, nadifloxacina y dapsona.

Sulfacetamida sódica

Es un antibiótico tópico que disminuye el crecimiento de *P. acnes* por inhibición competitiva de la condensación del ácido paraaminobenzoico con los precursores de la pteridina.[18] Se presenta en lociones al 10%. En ocasiones viene asociada con azufre.

Nadifloxacina

Es una fluoroquinolona que inhibe la configuración de supercoloide DNA por la DNA girasa. Se empleó al 1% con efectos bactericidas intrafoliculares sobre la bacteria y clínicos en pacientes con acné, con una mejoría del 81,2%. Al evaluar su acción sobre *P. acnes* y *Staphylococcus epidermidis* no se demostró resistencia bacteriana después del empleo durante 12 semanas, tampoco se observaron efectos adversos en los pacientes. Luego del inicio tan promisorio de este fármaco, comenzaron a comunicarse casos de resistencia bacteriana con rapidez, por lo que esta quinolona y otras de segunda y tercera generaciones no se emplean.[19]

Dapsona

Este fármaco, que se empleó por vía oral para el tratamiento del acné severo antes de la aparición de la isotretinoína, en el presente reapareció para su empleo en forma tópica con buenos resultados y tolerancia. Se aplica en forma de gel al 5%.[20,21]

Comentarios

Se sospecha resistencia bacteriana cuando en la mayoría de las lesiones la mejoría se detiene o su estado empeora. Por lo general los antibióticos tópicos no se deben usar en combinación con otros sistémicos, ni por más de tres meses continuos. Galván-Pérez y col.[23] hallaron una resistencia de *P. acnes* a la eritromicina del 55,8% y a la clindamicina del 51,8%.

Leyden[24] evaluó el efecto antimicrobiano del peróxido de benzoílo al 10%, el fosfato de clindamicina al 2% y el ácido azelaico, en un estudio en el que éstos se aplicaron dos veces al día por 4 semanas. Demostró que el peróxido fue superior en la reducción de *P. acnes* a las 2 y las 4 semanas, y también evidenció que el ácido azelaico no produjo reducción.

Fisher[25] realizó una revisión de los medicamentos que pueden usarse durante la gestación y concluyó que los antibióticos tópicos clindamicina y eritromicina pueden usarse en embarazadas con acné.

Bibliografía

1. de La Rosa M, Prieto J. Microbiología en Ciencias de la Salud. Conceptos y aplicaciones, 2ª edición. Elsevier. Madrid, 2003:27-8
2. Ryan KJ, Drew L. En: Ryan KJ, Rax G. Sherris. Microbiología Médica, 4ª edición. McGraw-Hill. México, 2004:213-4.
3. Guerra Tapia A. Acné: Factores infecciosos y tratamientos antimicrobianos. Actas Dermo Sifilogr 1997; 88: 441-7.
4. Torras H. Antibióticos tópicos en acné. En: Piquero J. (ed.) 3ª edición. Editorial Corpográfica. Caracas, Venezuela, 2000, 279 -284.
5. Toyoda M, Morohashi M. An overview of topical antibiotics for acne treatment. Dermatology 1998; 196(1):130-4.
6. Gollnick H, Schramm M. Topical drug treatment in acne. Dermatology 1998; 196(1):119-25.
7. Mills O Jr, Thornsberry C, Cardin CW, Smiles KA, Leyden JJ. Bacterial resistance and therapeutic outcome following three months of topical acne therapy with 2% erythromycin gel versus its vehicle. Acta Derm Venereol 2002; 82(4):260-5.
8. Sagi E, Vardy D, Shemer A, Laver Z, Amichi B, Shiri-J, Zuckerman F, Oren-I, Friedman-R, David-M. Topical treatment of acne vulgaris with a combination of erythromycin 2% plus bifonazole 1% once daily compared to erythromycin 2% alone twice daily: A randomized, double-blind, controlled, clinical study. J Dermatol Treat 2000; 11:247-251.
9. Henderson TA, Olson WH, Leach AD. A single-blind, randomized comparison of erythromycin pledgets and clindamycin lotion in the treatment of mild to moderate facial acne vulgaris. Adv Ther 1995; 12: 172-177.
10. Vowels BR, Feingold DS, Sloughfy C, Foglia AN, Konnikov N, Ordoukhanian E, Starkey P, Leyden JJ. Effects of topical erythromycin on ecology of aerobic cutaneous bacterial flora. Antimicrob Agents Chemother 1996; 40:2598-2604.
11. Matschiner S, Neubert R, Wohlrab W, Matschiner F. Optimizing of topical erythromycin formulations. Krankenhauspharmazie 1995; 16: 142-146.
12. Bojar RA, Eady EA, Jones CE, Cunliffe WJ, Holland KT. Inhibition of erythromycin-resistant propionibacteria on the skin of acne patients by topical erythromycin with and without cinc. Br J Dermatol 1994; 130:329-336.
13. Siegle RJ, Fekety R, Sarbone PD, et al. Effects of topical clindamycin on intestinal microflora in patients with acne. J Am Acad Dermatol 1986; 15: 180-5.
14. Gans EH, Kligman AM. Comparative efficacy of clindamycin and benzoyl peroxide for in vivo suppression of *Propionibacterium acnes*. J Dermatol Treat 2002; 13:107-110.
15. Cunliffe WJ, Holland KT, Bojar R, Levy SF. A randomized, double-blind comparison of a clindamycin phosphate/benzoyl peroxide gel formulation and a matching clindamycin gel with respect to microbiologic activity and clinical efficacy in the topical treatment of acne vulgaris. Clin Ther. 2002; 24:1117-1133.
16. Leyden J, Kaidbey K, Levy SF. The combination formulation of clindamycin 1% plus benzoyl peroxide 5% versus 3 different formulations of topical clindamycin alone in the reduction of *Propionibacterium acnes*: An in Vivo comparative study. Am J Clin Dermatol 2001; 2:263-266.
17. Komagata Y, Komiyama K, Nomura S. Fundamental studies on antibacterial activity of clindamycin against *Propionibacterium acnes*. Japanese J of Antibiotics1998; 51:130-136.
18. Kaminsky A, Lago R. Tratamiento del Acné. Derm Arg 2004; X, 3: 171-184.
19. Hirata M. Clinical and bacteriological effects of long-term topical 1% nadifloxacin administration for the treatment of acne vulgaris. J Tokyo Med Coll 1997; 54: 318-327.
20. Roberts J, Maloney M, Ling M, Lucky AW. 5% dapsone topical gel: safety and efficacy with long term (1 year) treatment for acne vulgaris. AAD 63 Annual meeting. N O 2005 (poster P20).
21. Wilson D, Herndon J, Whiting D, Shalita A. Dapsone 5% gel is effective, safe novel topical treatment of acne vulgaris. AAD 63 Annual meeting 2005 (Poster P21).
22. Fluhr JW, Gloor M, Merkel W, Warnecke J, Hoffler U, Lehmacher W, Glutsch J. Antibacterial and sebosuppressive efficacy of a combination of chloramphenicol and pale sulfonated shale oil: Multicentre, randomized, vehicle-controlled, double-blind study on 91 acne patients with acne papulopustulosa (Plewig and Kligman's grade II-III) Drug Research 1998; 48:188-196.
23. Galván-Pérez del Pulgar JI, Fernández Nebreda R, Laza García JM, Cunliffe WJ. Resistencia antibiótica del *Propionibacterium acnes* en pacientes tratados por acné vulgar en Málaga. Actas Dermosifilogr 2002; 93:271-275.
24. Leyden JJ, Gans EH. Evaluation of the antimicrobial effects in vivo of Triaz registered Gel (benzoyl peroxide special gel), Cleocin-T registered Lotion (clindamycin phosphate lotion), and Azelex registered Cream (azelaic acid cream) in humans. J Dermatol Treat 1997; 8 SUPPL. 2.
25. Fisher D, Kaplan DL. Common dermatoses: How to treat safely and effectively during pregnancy, Part 1 Consultant 2001; 7:1037-1044.

4. Combinaciones y asociaciones

Ángela Zuluaga de Cadena

Para referirnos a terapia combinada y asociación comenzaremos por definir los términos que emplearemos, ya que en la bibliografía revisada a veces son confusos y se usan de manera indistinta.

Asociación: se relaciona con el uso simultáneo o alternado de dos o más sustancias o fármacos en distintos productos, no en la misma formulación. En una asociación los fármacos no se incluyen en un solo preparado, ya que son incompatibles y pueden reaccionar químicamente produciendo metabolitos y productos de degradación que no tienen la acción farmacológica deseada y muchas veces son tóxicos.

Combinación: es el término utilizado para describir un producto que en su composición presenta dos o más sustancias o fármacos en una sola formulación. En ella los fármacos no interactúan y permanecen estables. En la combinación química las sustancias son compatibles entre sí y con los demás componentes del preparado.

Se revisó toda la bibliografía disponible de estudios ciego o doble ciego, aleatorizados, controlados, con un buen número de pacientes, que se describirán y se sacarán las conclusiones.

Entre las asociaciones y las combinaciones de medicamentos usadas para el acné están el peróxido de benzoílo, los antibióticos, el ácido retinoico y otros retinoides, el ácido azelaico, los antisépticos y los queratolíticos tópicos, así como las tetraciclinas sistémicas.

Primeras asociaciones y combinaciones

El peróxido de benzoílo (PB) fue introducido en el tratamiento del acné en 1960 y aún se usa como terapia única en concentraciones al 2,5%, el 5% y el 10%. Es una molécula lipofílica que penetra muy bien en el estrato córneo y el folículo pilosebáceo, donde, después de cumplir su función, es degradado a ácido benzoico. Actúa como un potente generador de radicales libres que oxida las proteínas en las membranas celulares bacterianas, lo que produce una disminución rápida de la población de *P. acnes*. Esto es la base de su actividad antiinflamatoria en el acné. También posee leves propiedades comedolíticas, lo que lo hace útil para el tratamiento de lesiones inflamatorias y no inflamatorias. No obstante, el PB puede producir dermatitis de contacto alérgica e irritativa, y esto limita su uso.[1]

Desde la década de 1980 se investigaron diferentes asociaciones y combinaciones con el fin de incrementar su potencia y reducir los efectos adversos.

Primero se usó en Europa con nitrato de miconazol al 2%. Esta combinación fue más efectiva para disminuir las lesiones inflamatorias que el peróxido de benzoílo solo, pero sus efectos adversos fueron semejantes.[1,2] En un estudio doble ciego en 107 pacientes con acné vulgar se comparó la efectividad y la tolerancia de una mezcla de PB/sulfato potásico de hidroxiquinolina en crema con hidrocortisona y sin ella, con el vehículo y el PB solo, y se encontró que la combinación producía mayor respuesta que el vehículo y el PB solos; la adición de hidrocortisona disminuía la irritación inicial producida por el PB.[3] En 1991 Nielsen[4] usó una combinación de PB al 5%/metronidazol al 2% para el tratamiento del acné y la comparó con el PB solo, el vehículo y la oxitetraciclina por vía oral. En el estudio se demostró que la combinación fue significativamente superior al placebo y la monoterapia con PB, e igual a la tetraciclina oral en los casos de acné leve (tabla 7.4-1).

Tabla 7.4-1. Primeras asociaciones y combinaciones

Peróxido de benzoílo más:

- Miconazol 2%
- Hidroxiquinolina con hidrocortisona y sin ella
- Metronidazol 2% vs. oxitetraciclina oral

Peróxido de benzoílo y tetraciclinas

En los Estados Unidos se asoció PB con sulfosalicilato de meclociclina (uno en la mañana y el otro en la noche), y esto se comparó con cada uno de los productos aplicados 2 veces al día. Se encontró que el peróxido de benzoílo solo era más efectivo, pero la asociación era mejor que el antibiótico solo. Sin embargo, la combinación se toleró mejor.[5] En otro estudio6 se compararon la tetraciclina tópica, el peróxido de benzoílo tópico al 5% y la oxitetraciclina oral 250 mg/2 veces al día en 69 pacientes con acné leve a moderado, y se halló que el acné facial mejoró significativamente con los 3 tratamientos pero sólo la oxitetraciclina oral producía mejoría significativa en la espalda.

Marsden[7] realizó 2 estudios con un grupo de pacientes con diagnóstico de acné resistente al tratamiento. En el primero, interrogó a 70 de ellos sobre la manera en que se aplicaban o tomaban los medicamentos, y encontró que muchos no habían recibido explicaciones claras acerca de su uso y efectos secundarios, la mayoría se aplicaba peróxido de benzoílo (60%) tópico sólo en los puntos afectados pero a pesar de la irritación pocos lo suspendían por ello. Sin embargo, sólo el 21% continuaba el tratamiento tópico después de los 3 meses. En cuanto a la terapéutica sistémica, el 86% de los pacientes había tomado alguna tetraciclina, una cuarta parte de ellos con el estómago lleno; asimismo, el 66% no había recibido información acerca del modo de usar el fármaco. Las dosis variaron de 250 a 1.500 mg/día en tomas divididas; la mayoría fue de menos de un gramo al día. Sólo el 25% de los sujetos siguió el tratamiento por más de 3 meses. En la segunda parte del estudio 82 pacientes con acné que no respondió al tratamiento se dividieron en 4 grupos. A todos les suministraron peróxido de benzoílo al 5% tópico; a uno de los grupos como monoterapia. A

los 3 grupos restantes se les agregó oxitetraciclina oral en dosis de 0,5, 1 y 1,5 g/día, respectivamente, en una sola dosis en ayunas, con agua, por 4 meses. La respuesta a la asociación del peróxido de benzoílo con la oxitretraciclina fue mayor que la terapia tópica sola, y se incrementaba al aumentar las dosis de la terapia oral. En todos los grupos la mayor mejoría se producía en los primeros 2 meses.

En estudios recientes se sugirió que el uso de peróxido de benzoílo tópico en asociación con antibióticos orales para el tratamiento del acné moderado en adolescentes disminuye la incidencia de resistencia a los antibióticos (tabla 7.4-2).[1]

Tabla 7.4-2. Peróxido de benzoílo y tetraciclinas

- Peróxido de benzoílo vs. meclociclina tópica
- Tetraciclina tópica, peróxido de benzoílo tópico 5% y oxitetraciclina oral
- Peróxido de benzoílo con oxitretraciclina oral

Peróxido de benzoílo y eritromicina

En 2000 se habló del sinergismo de la mezcla del peróxido de benzoílo con antibióticos, al encontrar un incremento de la producción de radicales libres por el PB en presencia de antibióticos macrólidos. Los autores propusieron que la formación de radicales se correlacionaba con un aumento de los efectos biológicos del PB, lo que explicaba la mayor eficacia de los productos combinados.[1]

En 1983 Burke y col.[8] publicaron los resultados de un estudio clínico doble ciego en 94 sujetos con acné leve o moderado, apareados por edad, sexo, grado del acné y número de lesiones inflamatorias y no inflamatorias. Compararon la eficacia del peróxido de benzoílo al 5% en gel con la loción de eritromicina al 1,5%, usando como control el vehículo de la eritromicina. En su informe se indicó que ambos medicamentos fueron efectivos por igual para reducir las lesiones inflamatorias del acné, pero el peróxido de benzoílo fue significativamente mejor que la eritromicina para disminuir el número de lesiones no inflamatorias a la cuarta y la octava semanas.

En el mismo año, en un ensayo ciego controlado en dos centros de los Estados Unidos Chalker y col.[9] compararon, en 165 pacientes con acné leve a moderado, la combinación tópica de peróxido de benzoílo al 5% con eritromicina al 3%, con cada uno de los productos por separado y con el vehículo como control. Encontraron que la mezcla fue más efectiva que cada producto solo en la reducción de pápulas y pústulas, y a su vez todos fueron superiores al vehículo. La diferencia en la disminución del número de lesiones inflamatorias con la combinación fue estadísticamente significativa desde la semana 2 hasta el final de la observación a la décima semana. Todos los productos activos mostraron poco efecto sobre los comedones.

En un estudio ciego, aleatorizado y multicéntrico se analizaron los casos de 199 pacientes con acné: 99 se aplicaron PB 5%/eritromicina 3% y los restantes

fosfato de clindamicina. La respuesta de las lesiones inflamatorias fue semejante en ambos grupos, pero fue más temprana (desde la segunda semana) con la combinación de PB/eritromicina. La reducción de los comedones fue significativamente mayor con la combinación que con la clindamicina. Con el antibiótico solo hubo menos efectos secundarios.[10]

Se comprobó la resistencia a los antibióticos como consecuencia del uso sistémico. En 1992, Harkaway y col.[1] notaron un incremento dramático de la resistencia de *Staphylococcus epidermidis* de la flora normal de la piel a la eritromicina tópica, la clindamicina y la tetraciclina. Sin embargo, en la piel tratada con peróxido de benzoílo, en comparación con la tratada con clindamicina, *P. acnes* se redujo más rápido y significativamente, y se logró una disminución significativa en el número de bacterias aerobias.[11] En estudios posteriores se demostró que esa combinación también reduce el número de cepas de *P. acnes* resistentes. El peróxido de benzoílo nunca se asoció con un incremento de la resistencia a los antibióticos (tabla 7.4-3).

Tabla 7.4-3. Peróxido de benzoílo y eritromicina

Asociación de peróxido de benzoílo con eritromicina

- Combinación peróxido de benzoílo 5%/eritromicina 3%
- Combinación peróxido de benzoílo 5%/eritromicina 3% vs. fosfato de clindamicina 1%

La combinación de peróxido de benzoílo y eritromicina se consigue en el mercado para prescripción médica, y está indicada en el tratamiento del acné leve a moderado. Sin embargo, es un producto inestable a altas temperaturas, por eso debe mantenerse refrigerado después de reconstituido y una vez preparado no debe usarse por más de 3 meses.[1]

Un grupo de investigadores realizó un estudio multicéntrico, doble ciego, de grupos paralelos, para evaluar una nueva presentación de PB/eritromicina en un empaque dual que elimina la necesidad de mezclar y refrigerar el producto. Lo probaron en 223 personas y lo compararon con el vehículo. Encontraron que era significativamente más efectivo para el tratamiento de todas las lesiones de acné, desde las 2 semanas de tratamiento, sin presentar efectos adversos serios.[12]

Thiboutot y col.[13] compararon la formulación de eritromicina/PB del mercado, que debe ser preparada por el farmacéutico y refrigerada (EPB Jar), con una formulación que no requiere de estos cuidados (EPB Pak), con sus correspondientes vehículos y entre sí, en un estudio doble ciego en 327 pacientes, durante 8 semanas. Encontraron que ambas presentaciones eran efectivas por igual y se toleraban bien.

Peróxido de benzoílo y clindamicina

En un estudio publicado en 1984 se comparó la respuesta al tratamiento tópico con fosfato de clindamicina al 1% versus peróxido de benzoílo al 5%, 2 veces al día, con la asociación de clindamicina en la noche y peróxido de benzoílo en

la mañana. Todos disminuyeron el número de las diferentes lesiones al final del estudio de 10 semanas. Ninguno fue significativamente mejor. La asociación tuvo índices de severidad más bajos durante todo el período de observación, pero éstos no fueron estadísticamente significativos. De nuevo, el peróxido de benzoílo solo fue más irritante.[14]

En 1988 se demostró que la clindamicina tópica al 1% era efectiva y bien tolerada para el tratamiento del acné, con una reducción significativa del recuento de lesiones inflamatorias. Sin embargo, la reducción del número de lesiones no inflamatorias y totales producida por el peróxido de benzoílo al 5% fue significativamente mayor hasta el final del estudio, a las 12 semanas.[15]

En 1977 Lookingbill y col.[16] publicaron un estudio en el que se comparó la eficacia de la combinación del peróxido de benzoílo al 5%/clindamicina al 1% con cada uno de los componentes solos, usando el vehículo en gel como control, en 334 pacientes. Aunque todos los componentes activos fueron significativamente superiores al vehículo, la combinación fue superior a los 2 agentes individuales en cuanto a la mejoría global y la reducción de las lesiones no inflamatorias, y mejor que la clindamicina sola en las no inflamatorias. La tolerancia fue semejante.

En estudios posteriores estos hallazgos se confirmaron en un número cada vez mayor de pacientes, con un comienzo temprano del efecto de la combinación, a las 2 semanas de iniciado el tratamiento (tabla 7.4-4).[17-19]

Tabla 7.4-4. Peróxido de benzoílo y clindamicina
• Asociación clindamicina y peróxido de benzoílo vs. monoterapia
• Combinación peróxido de benzoílo 5%/clindamicina 1% vs. cada uno

Leyden demostró en voluntarios sanos que la combinación PB/clindamicina reducía significativamente el recuento de *P. acnes*, 24 horas después de aplicada, con una disminución progresiva hasta el 99,9% del recuento inicial a las 2 semanas de comenzada la terapia.[20]

En otros estudios se comparó la eficacia de la combinación del peróxido de benzoílo al 5%/clindamicina al 1% con cada uno de los componentes solos, y se demostró que la reducción de *P. acnes* resistente a la clindamicina con la terapia combinada va paralela a la eficacia clínica en el recuento de las lesiones de acné.[21] De nuevo, el perfil de seguridad y efectos adversos de la combinación de productos fue comparable al peróxido de benzoílo solo. Sin embargo, se comunicaron casos aislados de diarrea y colitis pseudomembranosa asociados con el uso de clindamicina tópica.[1]

Peróxido de benzoílo/eritromicina vs. peróxido de benzoílo/clindamicina

En un estudio en el que se compararon las combinaciones de peróxido de benzoílo/eritromicina con peróxido de benzoílo/clindamicina[22] se concluyó que los 2 productos fueron efectivos por igual y los pacientes los toleraron de manera similar.

A diferencia de la combinación peróxido de benzoílo/eritromicina, el peróxido de benzoílo/clindamicina es estable a temperatura ambiente y no requiere refrigeración. Sin embargo, cuando es preciso reconstituir la formulación el producto debe cambiarse a los 2 meses de preparado.[1]

Combinaciones con cinc

La combinación de peróxido de benzoílo al 5%/eritromicina al 3% se comparó con una presentación especial de PB al 10% en gel, en un vehículo que contenía ácido glicólico, lactato de cinc y otros componentes que evitaran la xerosis, con el vehículo de esta última preparación como control. Se realizó un estudio simple ciego en 94 personas con acné durante 12 semanas. La efectividad de los productos activos fue comparable tanto en las lesiones inflamatorias como en las no inflamatorias y en el número total de lesiones, y ambos fueron significativamente mejores que el vehículo. Los efectos secundarios fueron semejantes y decrecían después de la segunda semana, excepto la descamación y la tirantez, que persistían con la combinación aún a la semana 12 en forma significativamente más alta que con la presentación especial del PB.[23]

Otros investigadores compararon la misma combinación (PB/eritromicina) con eritromicina al 4%/cinc al 1,2% en solución por 10 semanas en 72 pacientes, y encontraron que el PB/eritromicina fue significativamente mejor desde la cuarta semana.[24]

Combinaciones y asociaciones con ácido retinoico u otros retinoides

El ácido retinoico es un agente queratolítico que ejerce una acción comedolítica en el acné. No parece ejercer efecto alguno por sí solo contra *P. acnes* pero facilita la acción de otras sustancias, incluidos los antibióticos, al aumentar su penetración.

En 1978 Mills y Kligman[25] hicieron un informe de un estudio abierto, controlado con 80 pacientes, en el que se demostró que la asociación de una solución alcohólica de eritromicina tópica al 2% dos veces al día y la solución de tretinoína al 0,05% en la noche fue mucho más efectiva que cualquiera de las 2 sustancias por separado para el tratamiento de las lesiones inflamatorias de acné moderado.

En 1983 Rietschel y Duncan[26] realizaron un estudio doble ciego, estratificado por sexo en 64 pacientes con acné, para evaluar la eficacia, la irritación, la tolerancia y la absorción del fosfato de clindamicina tópico al 1% solo (2 veces al día) y asociado con tretinoína al 0,025% (clindamicina en la mañana y tretinoína en la noche), en comparación con la tretinoína como monoterapia en la noche. Todos los regímenes fueron efectivos para las lesiones inflamatorias, sin diferencias significativas; no obstante, la tretinoína fue superior para las lesiones no inflamatorias, después de la cuarta semana. La terapia fue bien tolerada. Sin embargo, la xerosis y la descamación fueron superiores cuando se usó el gel de tretinoína solo. Cuando se asoció con la clindamicina en la mañana, había menor xerosis y descamación pero no había diferencia en el eritema y la sensación de quemadura. La clindamicina sola fue menos irritante. No se detectó absorción

de la clindamicina tópica durante las 8 semanas de tratamiento, aunque el 20% del total de los pacientes en todos los grupos de tratamiento presentó diarrea en algún momento, pero no se comprobaron microorganismos enteropáticos, ni *Clostridium difficile* ni su toxina.

En varios estudios se comparó la combinación de fosfato de clindamicina al 1%/tretinoína al 0,025% con cada uno de los componentes por separado. Se halló que los fármacos juntos fueron más efectivos que la tretinoína sola en la reducción de las lesiones inflamatorias, y superiores a la monoterapia con clindamicina en las lesiones no inflamatorias. Los sujetos que utilizaron la combinación tuvieron un comienzo de acción más rápido. Los efectos secundarios fueron semejantes a los que produce la tretinoína pero superiores a los de la clindamicina.[27-29]

Al comparar las combinaciones de isotretinoína/eritromicina usada una vez al día con PB/eritromicina dos veces al día, los resultados fueron semejantes en la respuesta tanto de las lesiones inflamatorias como de las no inflamatorias.[30]

El tazaroteno es un retinoide poliaromático de tercera generación. Cuando se comparó la combinación PB/eritromicina con la asociación tazaroteno-peróxido de benzoílo, tazaroteno-clindamicina, el tazaroteno y la clindamicina como monoterapias, se encontró que la única asociación que logró mayor mejoría global que la monoterapia con tazaroteno fue la conformada por tazaroteno-clindamicina. En la reducción de las lesiones no inflamatorias ninguna opción mostró un beneficio significativamente mayor que esa monoterapia. Para las lesiones inflamatorias fueron significativamente superiores las asociaciones del tazaroteno con la clindamicina y con PB/eritromicina, comparadas con la clindamicina sola. La asociación PB-tazaroteno no mostró ventaja alguna.[31]

Luego se compararon las combinaciones de eritromicina al 3%/PB al 5% con tretinoína al 0,025%/eritromicina al 4% aplicadas 2 veces al día en 112 pacientes con acné moderado y no se encontró diferencia significativa a las 12 semanas en la disminución de pápulas, pústulas y comedones entre las dos. La mejoría global, evaluada por el médico, fue mejor con PB/eritromicina pero no hubo diferencia entre las terapias en la evaluación de los pacientes. Con esta combinación comenzaron a mejorar más rápido (a la segunda semana). La tretinoína/eritromicina generó mayores efectos secundarios.[32]

El adapaleno es un derivado del ácido naftoico con actividad de retinoide, que se une de manera selectiva al receptor, y actúa en la diferenciación de los queratinocitos así como en los procesos de proliferación e inflamación del acné. En un estudio se evaluó la asociación de adapaleno gel más clindamicina versus clindamicina más el vehículo en 249 pacientes con acné vulgar leve a moderado. Se comprobó una reducción significativa de las lesiones inflamatorias y no inflamatorias cuando se usó la asociación, aunque se registraron mayores efectos secundarios.[33] En un estudio multicéntrico, aleatorizado, doble ciego, se compararon la eficacia y la tolerancia de la asociación de limeciclina oral 300 mg diarios y adapaleno tópico en gel al 1% en la noche, versus limeciclina oral y el vehículo, en 242 pacientes con lesiones inflamatorias y no inflamatorias de acné. Se encontró que la asociación fue significativamente mejor que la

monoterapia para ambos tipos de lesiones, aunque la terapia tópica produjo más efectos secundarios (tabla 7.4-5).[34]

Tabla 7.4-5. Combinaciones y asociaciones con ácido retinoico u otros retinoides.

Asociación eritromicina y tretinoína
Asociación clindamicina y tretinoína
Combinación de clindamicina/tretinoína
Combinaciones isotretinoína/eritromicina vs. peróxido de benzoílo/eritromicina
Combinación peróxido de benzoílo/eritromicina vs. asociación tazaroteno-peróxido de benzoílo, tazaroteno-clindamicina, tazaroteno y clindamicina
Combinaciones peróxido de benzoílo/eritromicina vs. tretinoína/eritromicina
Asociación adapaleno más clindamicina vs. clindamicina más vehículo
Asociación adapaleno tópico-limeciclina oral vs. limeciclina

Ácido azelaico

El ácido azelaico tiene una acción doble: bacteriostática contra *P. acnes* y reductora de los ácidos grasos libres en los lípidos de la superficie.

En un estudio doble ciego en 45 personas con acné vulgar se comparó la respuesta al tratamiento entre el ácido azelaico tópico al 20% dos veces al día y la tetraciclina oral 250 mg cuatro veces al día, y aunque el tratamiento tópico disminuyó de manera marcada la microflora cutánea, la tetraciclina oral fue más efectiva a los 6 meses; asimismo, el ácido azelaico tuvo poco efecto sobre la tasa de excreción de sebo en 11 sujetos estudiados.[35] En otro ensayo con mayor número de pacientes Hjorth y Graupe no encontraron diferencias significativas entre estas dos terapias.[36]

Conclusión

- La terapia combinada y las diferentes asociaciones tienen las siguientes ventajas sobre la monoterapia:
- Pueden brindarle una mejoría clínica significativa a los pacientes.
- Ejercen una mayor actividad in vivo en la disminución de la población de *P. acnes*.
- Las combinaciones que contienen peróxido de benzoílo previenen el desarrollo de resistencia a los antibióticos.
- Disminuyen el recuento de lesiones más que cualquier producto usado solo.
- Pueden reducir los costos.

- Cuando se usan una sola vez al día aumentan la confiabilidad en la terapia.
- Tienen más rápido comienzo de acción.
- Actúan en 2 o más sitios blanco del proceso fisiopatológico del acné, lo que potencia sus efectos y aumenta la penetración.
- Estos productos tienen un papel importante en la terapia tópica del acné leve a moderado.

Bibliografía

1. Taylor GA and Shalita AR. Benzoil Peroxide-based combination therapies for acne vulgaris. Am J Clin Dermatol 2004; 5(4):261-265.
2. Degreet H and Borsche G. Duble Blind evaluation of a miconazole-benzoyl peroxide combination for the topical treatment of acne vulgaris. Dermatologica 1982; 164:201-208.
3. Jaffé GV, Grimshaw JJ and Constad D. Benzoyl peroxide in the treatment of acne vulgaris: A double-blind, multi-centre comparative study of "Quinoderm" cream and "Quinoderm" cream with hydrocortisone versus their base vehicle alone and benzoyl peroxide only gel preparation. Current Medical Research and Opinion 1989; 11(7):453-462.
4. Nielsen PG. Topical metronidazole gel. Use in acne vulgaris. I J Dermatol 1991; 30:662-666.
5. Borglund E, Kristensen B, Larsson-Stymne B, Strand A, Veien NK and Jakobsen HB. Topical Meclocycline sulfosalicylate, benzoyl peroxide, and a combination of two in the treatment of acne vulgaris. Acta Derm Venereol (Stockh) 1991; 71:175-178.
6. Norris JFB, Hughes BR, Basey AJ and Cunliffe WJ. A comparison of the effectiveness of topical tetracycline, benzoyl-peroxide gel and oral oxytetracycline in the treatment of acne. Clinical and experimental dermatology 1991; 16:31-33.
7. Marsden JR. Evidence that method of use, dose and duration of treatment of bezoyl peroxide and tetracycline determine response of acne. Journal of the Royal Society of Medicine 1985; 78(Suppl 10):25-28.
8. Burke B, Eady EA and Cunliffe WJ. Benzoyl peroxide versus topical erythromycin in the treatment of acne vulgaris. Br J Dermatol 1983; 108:199-204.
9. Chalker DK, Shalita A, Smith G and Swann RW. A double-blind study of the effectiveness of a 3% erythromycin and 5% benzoyl peroxide combination in the treatment of acne vulgaris. J Am Acad dermatol 1983; 9:933-936.
10. Packman AM, Brown RH, Dunlap FE, Kraus SJ and Webster GF. Treatment of acne vulgaris: combination of 3% erythromycin and 5% benzoyl peroxide in a gel compared to clindamycin phosphate lotion. I J Dermatol 1996; 35:209-211.
11. Gans EH and Kligman AM. Comparative efficacy of clindamycin and benzoyl peroxide for in vivo suppression of Propionibacterium acnes. J Dermatol Treat 2002; 13:107-110.
12. Jones T, Mark L, Monroe E, Weiss J and Levy S. A multicentre, double-blind, parallel-group study to evaluate 3% erythromycin/5% benzoyl peroxide dual-pouch pack for acne vulgaris. Clin Drug Invest 2002; 22:455-462.
13. Thiboutot D, Jarratt M, Rich P, Rist T, Rodríguez D and Levy S. Clinical Therapeutics 2002; 773-785.
14. Tucker SB, Tausen R, Cochran R and Flannigan SA. Comparation of topical clindamycin phosphate, benzoil peroxide, and a combination of the two of the treatment of acne vulgaris. Br J Dermatol 1984; 110:487-492.
15. Swinyer LJ, Baker MD, Swinyer T and Mills OH. A comparative study of benzoyl peroxide and clindamycin phosphate for treating acne vulgaris. Br J Dermatol 1988; 119:615-622.
16. Lookingbill DP, Chalker DK, Lindholm JS, Katz HI, Kempers SE, et al. Treatment of acne with combination clindamycin/benzoyl peroxide gel compared with clindamycin gel, benzoyl peroxide gel and vehicle gel: combined results of two double-blind investigations. J Am Acad Dermatol 1977; 37:590-595.
17. Leyden JJ, Berger RS, Dunlap FE, Ellis CN, Connolly MA and Levy SF. Comparison of the effecay and safety of a combination topical gel formulation of benzoyl peroxide and clindamycin with benzoyl peroxide, clindamycin and vehicle gel in the treatments of acne vulgaris. Am J Clin Dermatol 2001; 2:33-39.
18. Tschen EH, Katz HI, Jones TM, Monroe EW, Kraus SJ, Connolly MA and Levy SF. A combination Benzoyl peroxide and clindamycin topical gel compared with Benzoyl peroxide, clindamycin phosphate and vehicle in the treatment of acne vulgaris. Cutis 2001; 67:165-169.
19. Fagundes D, Fraser JM and Klauda HC. New therapy update-a unique combination formulation in the treatment of inflammatory acne. Cutis 2003; 72:16-19.
20. Leyden JJ. Effect of topical benzoyl peroxide/clindamycin versus topical clindamycin and vehicle in the reduction of Propionibacterium acnes. Cutis 2002; 69:475-480.

21. Cunliffe WJ, Holland KT, Bojar R and Levy SF. A randomized, double-blind comparison of a clindamycin pópate/benzoyl peroxide gel formulation and a matchin clindamycin gel with respect a microbiologic activity and clinical efficacy in the topical treatment of acne vulgaris. Clinical therapeutics 2002; 24:1117-1133.

22. Leyden FF, Hickman FG, Farrat MT, Stewart DM and Levy SF. The efficacy and safety of a combination benzoyl peroxide/clindamycin topical gel compared with benzoyl peroxide/erythromycin combination product. J Cutan Med Surg 2001; 5:37-42.

23. Sklar JL, Jacobson C, Rizer R and Gans EH. Evaluaction of Triaz 10% gel and Benzamycin in acne vulgaris. J Dermatol Treta 1996; 7:147-152.

24. Chu A, Huber FJ and Todd Plott R. The comparative efficacy of benzoyl peroxide 5%/erythromycin 3% gel and erythromycin 4%/cinc 1.2% solution in the treatment of acne vulgaris. Br J Dermaol 1997; 136:235-238.

25. Mills OH and Kligman AM Treatment of acne vulgaris with topically applied erythromycin and tretinoin. Acta Dermatovener (Stockholm) 1978; 58:555-557.

26. Rietschel RL and Duncan SH. Clindamycin phosphate used in combination with tretinoin in the treatment of acne. I J Dermatol 1983; 22:41-43.

27. Richter JR, Bousema MT, De Boulle K, Degreef HJ and Poli F. Efficacy of a fixed clindamycin phosphate 1.2%, tretinoin 0.025% gel formulation (Velac) in the topical contro of facial acne lesions. J Dermatol Treat 1998; 9:81-90.

28. Cambazard F. Clinical efficacy of Velac®, a new tretinoin and clindamycin phosphate gel in acne vulgaris. J Eur A Dermatol Veneorol 1998; 11(Suppl.1):S20-S27.

29. Zouboulis CC, Derumeaux L, Decroix J, Maciejewska-Udziela B, Cambazard F and Stuhlert A. A multicentre, single-blind, randomized comparison of a fixed clindamycin phosphate/tretinoin gel formulation (Velac®) applied once daily and a clindamycin lotion formulation (Dalacin T®) applied twice daily in the topical treatment of acne vulgaris. Br J Dermatol 2000; 143:498-505.

30. Marazzi P, Boormana GC, Donald AE and Davies HD. Clinical evaluation of double strength isotrexin versus Benzamycin® in the topical treatment of mild to moderate acne vulgaris. J Dermatol Treatment 2002; 13:111-117.

31. Draelos ZD, Tanghetti EA. Tazarotene combination leads to efficacious acne results (CLEAR) trial study group. Optimizing the use of tazarotene for the treatment of facial acne vulgaris through combination therapy. Cutis 2002; 69:20-29.

32. Gupta A, Lynde CW, Kunynetz RAW, Amin S, Lee Choi K and Goldstein E. A randomized, double-blind, multicenter, parallel group study to compare relative efficacies of the topical gels 3% erythromycin/5% benzoyl peroxide and 0,025% tretinoin/erythromycin 4% in the treatment of moderate acne vulgaris of the face. J Cutan Med Surg 2003; 7(1):31-37.

33. Wolf JE, Kaplan D, Graus SJ, Loven KH, Rist T, et al. Efficacy and tolerability of combined topical treatment of acne vulgaris with adapalene and clindamycin: a multicenter, randomized, investigator-blinded study. J Am Acad Dermatol 2003; 49:S211-S217.

34. Cunliffe WJ, Meynadier J, Alirezai M, George SA, Coutts I, et al. Is combined oral and topical therapy better than oral therapy alone in the patients with moderade to moderately severe acne vulgaris? A comparison of the efficacy and safety of lymecyclin plus adapalene gel 0,1%, versus lymecycline plus gel vehicle. J Am Acad Dermatol 2003; 49: S218-S226.

35. Bladon PT, Burke BM, Cunliffe WJ, Forster RA, Holland KT and King K. Topical azelaic acid and the treatment of acne: a clinical and laboratory comparison with oral tetracycline. Br J Dermatol 1986; 114:493-499.

36. Hjorth N and Graupe K. Azelaic acid for the treatment of acne. Acta Derm Venereol (Stockh) 1989; Suppl143:45-48.

Capítulo 8

Tratamiento sistémico

I. Antibióticos

Manuel del Solar

En el tratamiento del acné es frecuente utilizar antibióticos, tanto tópicos como orales, y por lo general éstos constituyen el eje de la terapia.[1-3] Los antibióticos orales están indicados para las formas moderadas y severas del acné, así como en las situaciones que aunque no son severas provocan intranquilidad emocional en el paciente y disminuyen su autoestima.[4]

Los antibióticos que se emplean en esta enfermedad no son muchos (tabla 8.1-1); sin embargo, y a pesar de que ya hace bastante tiempo que se usan, todavía son efectivos en el control del acné. Lamentablemente, *P. acnes* aprendió a defenderse, surgieron cepas bacterianas resistentes que causaron fracasos terapéuticos y con ello la búsqueda de nuevos esquemas de tratamiento.[5,7]

Tabla 8.1-1. Antibióticos por vía oral

Clorhidrato de tetraciclina	500-1.000 mg/día
Minociclina	50-100 mg/día
Doxiciclina	100 mg/día
Limeciclina	150-300 mg/día
Eritromicina	500-1.000 mg/día
Azitromicina	250-500 mg/día

La tetraciclina y sus derivados constituyen el grupo antibiótico más utilizado y se consideran la primera línea en la terapéutica. Los macrólidos por vía oral, que antes se empleaban en gran medida, en la actualidad se limitan cada vez más por la emergencia de estos casos de resistencia bacteriana, en especial a la eritromicina, por lo que quedaron como fármacos alternativos a la tetraciclina en situaciones especiales. El cotrimoxazol, que es la asociación de trimetoprima y sulfametoxazol, se considera la tercera línea terapéutica y se reserva para casos de resistencia a tetraciclina y eritromicina.[1-5]

Mecanismo de acción

Es importante señalar que los antibióticos utilizados en el tratamiento del acné tienen una acción doble. Por un lado, presentan una actividad antimicrobiana directa contra *P. acnes*, que reduce la masa bacteriana, y por otro, ejercen un efecto antiinflamatorio, que disminuye la producción de citocinas proinflamatorias inducidas por las bacterias.[6]

Las tetraciclinas y los macrólidos actúan por actividad bacteriostática, mediante la unión del antibiótico a las fracciones 30S y 50S del ribosoma, respectivamente, que bloquea la síntesis de proteínas –lo que inhibe el crecimiento bacteriano–. De esta manera logran reducir el número de *P. acnes* en el folículo y provocan la disminución de ácidos grasos libres, como el ácido butírico y el ácido propiónico, estudiados en el sebo de la superficie cutánea.[1-4,6,7]

El cotrimoxazol, en cambio, tiene acción bactericida y altera el metabolismo celular bacteriano. Esta asociación de antimetabolitos, sulfametoxazol y trimetoprima inhibe de manera competitiva aquellas enzimas que participan en la biosíntesis del ácido fólico, debido a lo cual se interrumpe el crecimiento celular.[7]

En varios informes se señaló la importancia del papel de *Propionibacterium* en la etiopatogenia del acné. En ellos se demostró que la actividad de la lipasa bacteriana, que hidroliza los triglicéridos y libera ácidos grasos, tiene efecto comedogénico y contribuye a la generación de lesiones inflamatorias del acné. [8,9]

Esta acción induce la producción de numerosos mediadores proinflamatorios y factores quimiotácticos, lo que provoca la migración del neutrófilo polimorfonuclear y genera la liberación de radicales libres tóxicos, que contribuyen a localizar la inflamación.[10,11]

Las tetraciclinas y los macrólidos suprimen la producción y la actividad de la lipasa bacteriana de *P. acnes*, y actúan directamente sobre el leucocito polimorfonuclear, en el que reducen la quimiotaxis; así se logra un efecto antiinflamatorio. Asimismo, las tetraciclinas pueden atenuar el sistema inmune, como lo demostraron Meynadier y col. (1998) y Esterly y col. (1984), mediante la modificación de la vía del complemento, tanto en su ruta alterna como en la clásica.[4,9-14]

Antibióticos

Tetraciclinas

Pertenecen al primer grupo de antibióticos de amplio espectro que se desarrolló. La primera de ellas la descubrió Duggar en 1948, a partir de *Streptomyces aureofaciens*, y fue la clortetraciclina (aureomicina); en 1950 Finlay aisló la oxitetraciclina, y en 1953 Minieri y col. obtuvieron la tetraciclina base.[15] A pesar de su largo tiempo de uso, la tetraciclina todavía es muy efectiva, se tolera bien y constituye la primera línea terapéutica contra el acné.[16]

Las dosis usuales son de 1 g/día, dividido en dos tomas, por un período mínimo de 6 a 8 semanas y uno máximo de 12 a 18 semanas, aunque se comunicaron casos de hasta 1 a 2 años de tratamiento.[16,17]

El fármaco debe administrarse 30-60 minutos antes de los alimentos, ya que su absorción aumenta en ayunas y se deteriora si se consume con leche u otros productos lácteos, quelantes con cationes divalentes de calcio y hierro, geles de hidróxido del aluminio y magnesio, así como bicarbonato de sodio, quizás en relación con el pH gástrico. La ingestión con el estómago vacío favorece los efectos secundarios gastrointestinales, lo que reduce la adhesión del paciente al tratamiento, a pesar de contar con la gran ventaja de su bajo costo.[16-18]

Las tetraciclinas se distribuyen ampliamente en los tejidos, se metabolizan en el hígado y se concentran en la bilis. Su excreción se lleva a cabo sobre todo por el riñón, excepto en el caso de la clortetraciclina y la minociclina, que se excretan en mayor medida por vía biliar, y la doxiciclina, que se elimina en un 90% en las heces; por esta razón, ante la falla renal es el fármaco de elección.[15,18]

Por medio de la modificación de la estructura de las tetraciclinas naturales o de primera generación se consiguió el desarrollo de numerosos derivados semisintéticos –que constituyen las tetraciclinas de segunda generación–, en los cuales se pudieron mejorar las propiedades farmacocinéticas y el perfil de toxicidad.

La doxiciclina, sintetizada en 1966, y la minociclina, desarrollada en 1972, pertenecen a este grupo, cuya característica es su mayor liposolubilidad y mejor absorción. Tienen la ventaja de poseer un tiempo de vida media sérica más largo, por lo que los intervalos entre dosis son más prolongados, asimismo, éstas son de 100 mg/día, para ambos fármacos.[19-25] La actividad antimicrobiana contra *P. acnes* es mayor con minociclina que con doxiciclina o tetraciclina, y su alta liposolubilidad favorece su biodisponibilidad en la unidad pilosebácea.[6,26] En época reciente en el mercado farmacéutico se introdujo la minidosis de doxiciclina, mediante tabletas de 50 mg, con lo que se pretende alcanzar dosis terapéuticas y reducir efectos secundarios, en especial los asociados con fotosensibilidad, que por lo general dependen de la dosis.[22]

Por medio de la reacción de la molécula de tetraciclina con formaldehído y lisina se obtuvo un tercer derivado semisintético, limeciclina, cuya dosis usual es de 150-300 mg/día. Esta prodroga se degrada con rapidez en el tracto gastrointestinal y produce tetraciclina. Asimismo, alcanza un tiempo de vida media sérica similar al de la doxiciclina. También se comunicó que tiene la ventaja de una eficacia comparable con la de la minociclina pero con mejor perfil de seguridad.[25-31]

Macrólidos

Como ya se mencionó, también tienen actividad bacteriostática y están representados por la eritromicina, cuya dosis usual es de 1 g/día y debe ingerirse con los alimentos. Aunque en informes recientes se sugirieron tratamientos con otros macrólidos, como azitromicina,[32] este grupo, que representa la segunda línea terapéutica, quedó limitado a ser una alternativa para condiciones especiales como el embarazo, por el problema de la resistencia bacteriana.

Cotrimoxazol

La asociación de trimetoprima 160 mg y sulfametoxazol 800 mg está considerada la tercera línea terapéutica en el manejo del acné. Una dosis de dos tabletas por día es tan efectiva como la oxitetraciclina.[33]

Las sulfonamidas se absorben en el tracto gastrointestinal y se eliminan por el proceso de acetilación hepática. En ciertas circunstancias (acetiladores lentos) se pueden acumular metabolitos tóxicos, con mayor incidencia de reacciones adversas e hipersensibilidad, como manifestaciones cutáneas tóxicas (eritema pigmentario fijo, síndrome de Stevens-Johnson, necrólisis epidérmica tóxica) y discrasias sanguíneas, lo que lleva a la suspensión del tratamiento. Por esta razón el cotrimoxazol se reserva para los casos de acné resistente a tetraciclina y eritromicina.[4,7,16,22,23,33]

Dapsona

La dapsona (diamino-difenilsulfona) es una buena opción, especialmente si el elevado costo de la isotretinoína es un factor limitante de su indicación. Tiene actividad antiinflamatoria, la cual se ejerce sobre todo en aquellas enfermedades en las cuales los polimorfonucleares desempeñan un papel patogénico importante, aunque el mecanismo de acción no se conoce con exactitud.

La dosis es de 50 a 100 mg/día por tres meses. Se deben tener en cuenta los efectos colaterales; algunos de ellos son farmacológicos y predecibles, como la hemólisis y la cianometahemoglobinemia, y otros son alérgicos o reacciones idiosincrásicas, como el síndrome de hipersensibilidad a las sulfonas. La deficiencia de la enzima glucosa-6-fosfato deshidrogenasa debe tenerse en cuenta, sobre todo cuando se administran dosis elevadas.[34]

Farmacotoxicidad y efectos secundarios

En general estos antibióticos orales se toleran bien. No obstante, aunque sus efectos secundarios son poco frecuentes, algunos pueden ser severos (tablas 8.1-2 y 8.1-3).[35] Las manifestaciones comunes que se observaron con tetraciclinas y eritromicina son los trastornos gastrointestinales, como epigastralgia, náuseas y vómitos, por lo general provocados por acción irritante directa, lo que obliga a suspender el tratamiento. Las úlceras esofágicas, que en casos eventuales se presentan durante el tratamiento con tetraciclinas, suelen producirse por la ingestión del antibiótico con el estómago vacío, usualmente antes de dormir.[4,6,7,16-31-35]

Es habitual que estos fármacos generen procesos diarreicos, por alteración de la flora intestinal.

Si bien las reacciones de fotosensibilidad son comunes a las tetraciclinas, las más serias se comunicaron con el consumo de doxiciclina, que, según se informó, provocó una amplia variedad de efectos, como eritema posexposición, hiperpigmentación y fotoonicólisis.[16,35-37]

En niños menores de 10 años las tetraciclinas pueden producir pigmentación amarillenta permanente de los dientes e hipoplasia de las encías, por lo que su uso no se acepta en ese grupo etario. Asimismo, estos fármacos pueden

inhibir el crecimiento del esqueleto de un feto en desarrollo, por lo que no deben indicarse en mujeres embarazadas.[1,4,38]

Tabla 8.1-2. Efectos secundarios comparativos de los antibióticos por vía oral

Efectos secundarios	Tetraciclina	Minociclina	Doxiciclina	Limeciclina
Efectos gastrointestinales	+++	+	+++	+
Fototoxicidad	++	+	+++	+
Candidiasis vaginal	+++	+	++	+
Trastornos pigmentarios	+	++	+	+
Hipertensión EC benigna	+	+	+	?
Síndrome vertiginoso	-	+	-	-
Efectos adversos serios	+	+++	+	+

Se mencionó que la hipertensión endocraneana benigna o el seudotumor cerebral son una posibilidad común a las tetraciclinas, afección que se potenciaría por el uso simultáneo de isotretinoína, por interacción medicamentosa.[39-41]

El efecto adverso más frecuente para minociclina es el síndrome vertiginoso, que es más común en mujeres. No obstante, este antibiótico está involucrado en otra serie de reacciones adversas, si bien raras e infrecuentes, muy severas, que están limitando su uso.[4,35,37]

Tabla 8.1-3. Ventajas e inconvenientes del tratamiento sistémico con antibacterianos[42]

Antibacteriano	Farmacología: ventajas	Efectos colaterales
Clorhidrato de tetraciclina	50% reducción de *P. acnes*. Inhibe lipasas, factores quimiotácticos y neutrófilos	Trastornos gastrointestinales. Eficacia limitada de lácteos y hierro. Disminución de la eficacia de anticonceptivos orales. Candidiasis vaginal
Minociclina	Penetra en la glándula sebácea. Con dosis bajas, gran reducción de *P. acnes*. Posible disminución de infección por levaduras	Compromiso vestibular, síntomas vertiginosos, pigmentación de piel y mucosas, reacciones de hipersensibilidad
Doxiciclina	Efectivo, bajo costo	Fotosensibilidad, trastornos gastrointestinales
Limeciclina	Mayor penetración tisular. Lenta eliminación	Trastornos gastrointestinales, nefritis intersticial crónica, reacción de hipersensibilidad
Eritromicina	Reduce *P. acnes*	Náuseas, vómitos, dolores abdominales
Azitromicina	Tratamiento alternativo	Escasos trastornos gastrointestinales
Trimetoprima/sulfametoxazol	Soluble en lípidos. Muy efectivo en acné severo	Fotosensibilidad, trastornos gastrointestinales, anemia, leucopenia con granulocitopenia, erupción severa por fármacos
Dapsona	Tratamiento alternativo. Antiinflamatorio. Bajo costo	Anemia hemolítica, metahemoglobinemia, agranulocitosis, síndrome de hipersensibilidad

En una publicación de mayo de 2003, Grasset y col., del Centre de Pharmacovigilance Régional del Hôpital Bellevue, Francia, comunicaron una revisión de la bibliografía publicada entre 1997 y 2001, en busca de informes de efectos secundarios, y encontraron 76 artículos con 250 casos.[35] Mediante el análisis de los datos se demostró que la minociclina era el fármaco incriminado con mayor frecuencia. De los 250 casos, 72 correspondían a trastornos autoinmunes, como síndrome símil lupus, hepatitis y vasculitis; 15 se asociaron con hipersensibilidad; 3 simularon enfermedad del suero; 24 fueron seudotumor cerebral, y 123, pigmentación anormal. Los autores indicaron que muchas de estas reacciones adversas podrían evitarse si se optimiza el uso del antibiótico o se acortan los períodos de tratamiento.

Con ulterioridad a esa revisión se comunicaron otros informes relacionados con la minociclina, en los que se incluyeron reacciones como poliarteritis nodosa cutánea con anticuerpos anticitoplasma neutrófilo positivos, trombocitopenia inmune representada como enfermedad de Schamberg, glomerulonefritis ANCA positiva asociada con terapia con minociclina,[45] síndrome de Sweet medicamentoso y xantomas cutáneos asociados con ictericia colestásica medicamentosa.[43,44,46,47]

Conclusiones

El acné es una patología frecuente que puede producir secuelas serias y permanentes, tanto físicas como emocionales, por lo que su manejo requiere una acción rápida y eficaz. El uso de antibióticos orales está indicado en las formas moderadas y severas del acné, así como en las no severas pero con componente psicosocial que afecte al paciente.

Los antibióticos permiten el control del acné por una combinación de mecanismos antibacterianos, antiinflamatorios e inmunosupresores. La elección del antibiótico deberá considerar los aspectos siguientes: eficacia, seguridad y costo, para lograr una adhesión adecuada al tratamiento.

Es importante tener en cuenta la duración del tratamiento. El período mínimo es de 6 a 8 semanas y el máximo, por lo general de 12 a 18 semanas, aunque hay excepciones con tratamientos prolongados.

La monoterapia antibiótica no es una alternativa adecuada, las terapéuticas de combinación son más seguras. En éstas se asocian retinoides tópicos o peróxido de benzoílo para incrementar la potencia o reducir la resistencia bacteriana. El uso rotativo de los antibióticos orales, así como la asociación de antibióticos orales y tópicos de grupos diferentes incrementan el riesgo de resistencia bacteriana. Un resultado terapéutico deficiente debe considerarse un dato importante relacionado con resistencia bacteriana.

Como cualquier medicamento, los antibióticos pueden causar efectos secundarios, algunos leves y otros graves, aunque estos últimos son infrecuentes, por lo que en el momento de su prescripción debe evaluarse este riesgo.

Bibliografía

1. Gollnick H, Cunlife WJ, y col. Manejo del Acné: Informe de la Alianza Global para mejorar los resultados en Acné. J Am Acad Dermatol. 2003; 49(suppl 2): 4-10.
2. Cunliffe WJ, Gollnick H. Acné: Diagnóstico y Tratamiento. Latin Comm SA. 2003; 3: 121-27.
3. Shalita A, et al. Current Concepts in the Treatment of Acne: Report from a Clinical Roundtable. Cutis. 2003; 72(suppl 1): 1-13.
4. Meynadier J, Alirezai M. Systemic antibiotics for acne. Dermatology 1998; 196: 135-39.
5. Cooper AJ Systematic review of Propionibacterium acnes resistance to systemic antibiotics. Med J Aust. 1998;169: 259-61.
6. Haider A, Shaw JC. Treatment of acne vulgaris. JAMA. 2004; 292:726-35.
7. Archer GL, Polk RE. Enfermedades Infecciosas –VII Parte – Tratamiento y Profilaxis de las infecciones bacterianas. En: Harrison TR y col. (eds.). Principios de Medicina Interna, 14ª edición. McGraw-Hill, Interamericana. España, 1998; 978-93.
8. Higaki S, et al. Effect of lipase activities of Propionibacterium granulosum and Propionibacterium acnes. Drugs Exp Clin Res 2001; 27(5-6):161-64.
9. Higaki S, Nakamura M, et al. Propionibacterium acnes biotypes and susceptibility to minocycline and Keigai-rengyo-to. Int J Dermatol 2004; 43(2):103-7.
10. Miyachi Y, et al. Effect of antibiotics in the generation of reactive oxygen species. J Invest Dermatol 1986; 86: 449-53.
11. Esterly NB, et al. Neutrophil chemotaxis in patients with acne receiving oral tetracycline therapy. Arch Dermatol 1984; 120: 1308-13.
12. Schopf E, Plewig G. Effects of antimicrobial agents on leukocyte locomotion and chemotaxis. En: Thivolet J, Schmitt DD (eds.). Cutaneous immunopathology. Paris. Inserm 1979: 437-52.
13. Nam C, et al. Anti-acne effects of Oriental herb extracts: a novel screening method to select anti-acne agents. Skin Pharmacol Appl Skin Physiol 2003; 16(2):84-90.
14. Jain A et al. Anti-inflammatory effects of erythromycin and tetracycline on Propionibacterium acnes induced production of chemotactic factors and reactive oxygen species by human neutrophils. Dermatol Online J. 2002; 8(2):2.
15. Morejón M y col. Actualización en Tetraciclinas. Rev Cubana Farm 2003; 37(3).
16. Tan HH. Antibacterial therapy for acne: a guide to selection and use of systemic agents. Am J Clin Dermatol 2003; 4(5): 307-14.
17. Weinstein L. Antibiotics- Part III –The Tetracyclines. En: Goodman LS, Gilman A (eds.). The Pharmacological Basis of Therapeutics, 9th edition. Macmillan. New York, London, 1996; 1253-68.
18. Rodríguez MA y col. Tetraciclinas. Acta Medica 1998; 8(1):75-79.
19. Halder RM, et al. Acne in ethnic skin. Dermatologic Clinics 2003; 21(4):1-5.
20. Zouboulis CC, Piquero-Martin J. Update and future of systemic acne treatment. Dermatology 2003; 206(1):37-53.
21. Liao D. Management of acne. J Fam Pract 2003; 52(1).
22. Dreno B. General antibiotic therapy in acne. Rev Prat 2002; 52(8):841-43.
23. Carrasco DA, Vander Straten M, Tyring SK. A review of antibiotics in dermatology. J Cutan Med Surg 2002; 6(2):128-50.
24. Gollnick H. Current concepts of the patogenesis of acne: implications for drug treatment. Drugs 2003; 63(15):1579-96.
25. Bonnetblanc JM. Doxycycline. Ann Dermatol Venereol 2002; 129(6-7):874-882.
26. Garner SE, et al. Minocycline for acne vulgaris: efficacy and safety. Cochrane Database Syst Rev 2003; (1): CD002086.
27. Cunliffe W, et al. A comparison of the efficacy and safety of Lymecycline and Minocycline in patients with moderately severe acne vulgaris. Eur J Dermatol 1998; 8: 161-66.
28. Dubertret L, et al. The use of lymecycline in the treatment of moderate to severe acne vulgaris: a comparison of the efficacy and safety of two dosing regimens. Eur J Dermatol 2003; 13(1): 44-48.
29. Bossuyt L, et al. Lymecycline in the treatment of acne: an efficacious, safe and cost-effective alternative to minocyclin. Eur J Dermatol 2003; 13(2):130-35.
30. Cunliffe W, et al. Is combined oral and topical therapy better than oral therapy alone in patients with moderate to moderately severe acne vulgaris? A comparison of the efficacy and safety of lymecycline plus adapalene gel 0.1%, versus lymecycline plus gel vehicle. J Am Acad Dermatol 2003; 49(Suppl 3): S218-26.
31. Zhanel GG, et al. The glycylcyclines: a comparative review with the tetracyclines. Drugs 2004; 64(1):63-88.
32. Kapadia N, Talib A. Acne treated successfully with azithromycin. Int J Dermatol 2004; 43(10):766-67.
33. Cotterill JA, Cunliffe WJ, et al. A comparisson of Trimetoprim – sulphamethoxazole with oxytetracycline in acne vulgaris. Br J Dermatol 1971; 84: 366-69.
34. Kaminsky CA, Kaminsky A, Schicchi Cet Al. Acne: Treatment with diaminodiphenylsulfone. Cutis 1974;13:869-871
35. Grasset L, Guy C, Ollagnier M. Cyclines and acne: pay attention to adverse drug reactions! A recent literature review. Rev Med Interne 2003; 24(5):305-16.

36. Carroll LA, Laumann AE. Doxycycline-induced photo-onycholysis. J Drugs Dermatol 2003; 2(6):662-63.

37. Leyden JJ. Current issues in antimicrobial therapy for the treatment of acne. J Eur Acad Dermatol Venereol 2001; 15 (Suppl 3):51-55.

38. Sanchez AR, et al. Tetracycline and other tetracycline-derivative staining of the teeth and oral cavity. Int J Dermatol 2004; 43(10):709-715.

39. Friedman DI. Medication-induced intracranial hypertension in dermatology. Am J Clin Dermatol 2005; 6(1): 29-37.

40. Cellucci T, Lee L, Juurlink DN. The headache of teenage acne. CMAJ 2004; 170(12):1788-89.

41. Friedman DI, Gordon LK, et al. Doxycycline and intracranial hypertension. Neurology 2004; 62(12):2297-99.

42. Kaminsky A, Lago R. Tratamiento del acné. Dermatol Argent. 2004,10:171-86 (modificación de los autores).

43. Pelletier F, et al. Minocycline-induced cutaneous polyarteritis nodosa with antineutrophil cytoplasmic antibodies. Eur J Dermatol 2003; 13(4): 396-98.

44. D'Addario SF, et al. Minocycline-induced immune thrombocytopenia presenting as Schamberg's disease. J Drugs Dermatol 2003; 2(3):320-23.

45. Sethi S, et al. ANCA-positive crescentic glomerulonephritis associated with minocycline therapy. Am J Kidney Dis 2003; 42(2):E27-31.

46. Durani B. Drug-induced Sweet's syndrome in acne caused by different tetracyclines: case report and review of the literature. Br J Dermatol 2002; 147(3):558-62.

47. Bamberg C, et al. Cutaneous xanthomas associated with minocycline-induced cholestatic jaundice. Hautarzt 2003; 54(9):864-68.

2. Isotretinoína

Ediléia Bagatin

La vitamina A, cuyo componente orgánico se denomina retinol, fue extraída por primera vez como sustancia liposoluble de la yema de huevo y después del aceite de pescado y de grasa animal. Sus primeros usos clínicos tuvieron lugar en el tratamiento de la xeroftalmia, en la prevención de la ceguera nocturna durante la Primera Guerra Mundial. Entre sus funciones se incluyen: desarrollo de la visión, mantenimiento de la integridad y diferenciación de los tejidos epiteliales; también es esencial para la reproducción y la visión nocturna. En estudios subsecuentes se demostró que la deficiencia de vitamina A causaba xerosis e hiperqueratosis folicular, alteraciones presentes en varias dermatosis, por lo que pasó a utilizarse en el tratamiento de estas alteraciones cutáneas, pero sus efectos colaterales limitaron un poco su uso clínico.

En 1968 se inició el "proyecto retinoide" en busca de compuestos sintéticos similares a la vitamina A, por medio de manipulación química de su molécula, con la intención de mejorar su eficacia clínica y reducir sus efectos colaterales. Así se desarrollaron los nuevos retinoides sintéticos: la tretinoína (ácido retinoico todo trans), el etretinato y la isotretinoína (ácido 13-*cis*-retinoico) (fig. 8.2-1). Los retinoides fueron mostrando su eficacia en varias enfermedades dermatológicas, en particular en los trastornos de la queratinización, y cada uno de ellos se empleó de manera cada vez más específica para cada enfermedad. La isotretinoína oral se sintetizó en 1955, pero sólo en 1973 se iniciaron los estudios sobre su uso clínico en psoriasis y otras alteraciones

de la queratinización.[1,2] En forma paralela, alrededor de 1976, comenzó a probarse en Europa para el tratamiento del acné, hasta que en el primer estudio, publicado en 1978, se demostraron resultados excelentes en el tratamiento del acné nódulo-quístico, con remisión completa.[3] En el año siguiente, en otra publicación se informaron buenos resultados en 14 pacientes tratados para acné con una dosis de 2 mg/kg/día, durante 4 meses.[4] En 1980 se obtuvieron resultados similares en un estudio en el que la isotretinoína se utilizó con una dosis diaria de 0,1 a 1 mg/kg, también por cuatro meses.[5] No obstante, sólo en 1982 se publicó el primer estudio doble ciego, de selección al azar, en el que efectivamente se demostró la eficacia de la isotretinoína oral con una dosis diaria máxima de 1,2 mg/kg, durante 4 meses, en 33 pacientes con formas severas de acné.[6]

La comercialización de la isotretinoína oral para el tratamiento del acné se inició en 1982, en los Estados Unidos, donde fue aprobada con mayor rapidez que en otros países.

En los años siguientes muchos otros autores en varias partes del mundo repitieron y publicaron estudios sobre la eficacia y la seguridad de la isotretinoína oral en el tratamiento del acné severo en series de casos. Se confirmaron los resultados iniciales y se observó la posibilidad de obtener remisión prolongada o cura de la enfermedad, con efectos colaterales dependientes de la dosis controlables y reversibles *(Fotos: Clínica 37 a 41 y 60)*.[7-18]

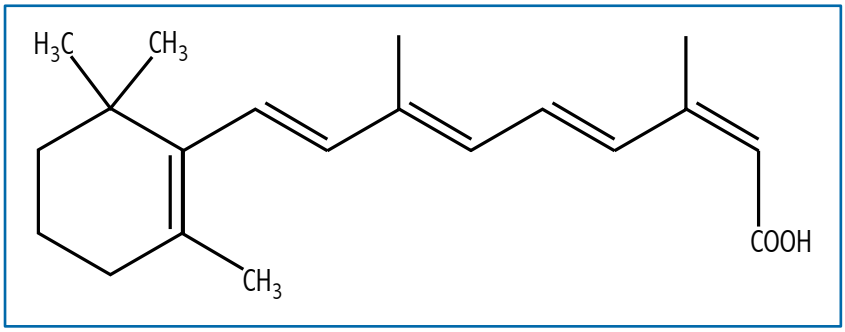

Fig. 8.2-1. Isotretinoína (ácido 13-*cis*-retinoico).

La isotretinoína oral es el agente sebosupresor más eficaz que revolucionó el tratamiento del acné severo. Es el único fármaco disponible que interactúa con todos los factores etiopatogénicos involucrados en esta afección.[19] Disminuye la comedogénesis; reduce el tamaño de la glándula sebácea en más del 90%; al disminuir la proliferación de sebocitos basales, suprime la producción de sebo e inhibe la diferenciación del sebocito terminal. Aunque no afecte en forma directa a *Propionibacterium acnes*, el efecto inhibitorio sobre la secreción sebácea lleva a alteraciones en el microambiente folicular, lo que disminuye de manera indirecta la cantidad de bacterias, y reduce su capacidad de causar inflamación. Además de estos efectos, ya se demostró que la isotretinoína oral reduce significativamente la población de *P. acnes* resistente a 3 antibióticos: eritromicina, clindamicina y tetraciclina.[20]

Farmacocinética

Después de la administración por vía oral, preferiblemente con las comidas, la isotretinoína alcanza su pico plasmático en 2 a 4 horas. Se absorbe por la mucosa intestinal a través del sistema venoso porta y en el plasma se liga a la albúmina. El metabolismo del 75% del fármaco ingerido se produce en el hígado, por medio de oxidación a 4-oxo-isotretinoína y glucoronidación, dependientes del sistema P-450. Ya se identificaron por lo menos cinco metabolitos:

- Ácido todo *trans* retinoico (tretinoína)
- Ácido todo *trans*-4-oxo retinoico
- Ácido 13-*cis*-4-oxo retinoico
- Ácido 9-*cis*-retinoico
- Ácido 9-*cis*-4-oxo retinoico

Las principales propiedades farmacocinéticas de la isotretinoína y sus metabolitos son las siguientes:

- La isotretinoína y sus metabolitos son compuestas endógenos.
- Siempre se detectan concentraciones basales, incluso en pacientes no tratados y durante el embarazo.
- Por su lipofilicidad, la absorción de la isotretinoína es muy variable.
- La isotretinoína es muy sensible a la luz y el oxígeno, característica que dificulta el desarrollo de formulaciones estables.

Luego se produce la recirculación enterohepática y la excreción de la tretinoína y sus metabolitos principales tanto por las heces como por la orina. Su vida media plasmática es de 10 a 20 horas y parece no haber residuos en el hígado. Por lo tanto, el riesgo de hepatotoxicidad es pequeño. Puede producirse elevación de las enzimas hepáticas y aunque su mecanismo no está claro, debe ser semejante a los efectos observados en otros tejidos en los que los retinoides libres alteran la síntesis de glucoproteínas o la expresión del genoma y provocan daños inespecíficos en las membranas celulares.[21]

La biodisponibilidad de la isotretinoína después de la administración oral es del 25%, que puede aumentarse hasta dos veces mediante la alimentación. Debido a su propiedad lipófila, demostrada desde 1983, su absorción mejora si se administra con alimentos grasos.22 Después de 30 minutos el fármaco es detectable en sangre y las concentraciones máximas se consiguen luego de 2 a 4 horas.[23]

Mecanismo de acción

La isotretinoína se considera una prodroga con efectos dependientes de sus metabolitos, sobre todo la 4-oxo-isotretinoína y el ácido retinoico todo *trans*. Sus efectos son:[1,24-26]

- Reducción del tamaño de la glándula sebácea
- Supresión de la secreción sebácea a alrededor del 10% del nivel basal, que persiste después de la suspensión del fármaco, hasta por 80 semanas
- Interacción con el metabolismo de los retinoides endógenos en la epidermis y las glándulas sebáceas, que normaliza una supuesta deficiencia local del retinol
- Interacción con el metabolismo de los andrógenos en las glándulas sebáceas
- Acción sobre los macrófagos y los linfocitos T

Éstos explican la acción de la isotretinoína en los cuatro factores involucrados en la patogenia del acné: sobre todo en la regulación de la queratinización y la hiperproliferación celular en el infundíbulo folicular, así como en la reducción de la secreción sebácea. Por otro lado, altera el ambiente folicular, lo que disminuye la colonización bacteriana y la inflamación.

Indicaciones

La isotretinoína se indica en casos de acné:[27-34]

- Nódulo-quístico (en estas condiciones puede ser necesario más de un ciclo de tratamiento, ver *Fotos: Clínica 37 a 41*)[15]
- Pápulo-pustuloso que no mejora con tratamientos convencionales o que respondió bien en dos o tres ocasiones, pero que recidiva con rapidez al suspender la terapéutica
- Pápulo-pustuloso severo en preadolescentes y adolescentes muy jóvenes
- En mujeres con hiperandrogenismo
- Que deja cicatrices o que puede inducirlas
- Infantil: pápulo-pustuloso leve, moderado o severo que aparece entre los 6 y los 16 meses de vida; predomina en el sexo masculino. La isotretinoína oral puede utilizarse con buena tolerancia clínica y sin retardo en el crecimiento, debido al período limitado de administración (en general 4 meses)
- Asociado con la enfermedad de los trayectos sinuosos (personal o familiar)
- Con lesiones costrosas o hemorrágicas, o similares al granuloma piógeno.
- Fulminante o inflamatorio muy severo (véase tratamiento en la fig. 8.2-2).

Dosis y tiempo de tratamiento

En estudios clínicos realizados antes y después del inicio de la comercialización de la isotretinoína oral para el tratamiento del acné nódulo-quístico severo, con

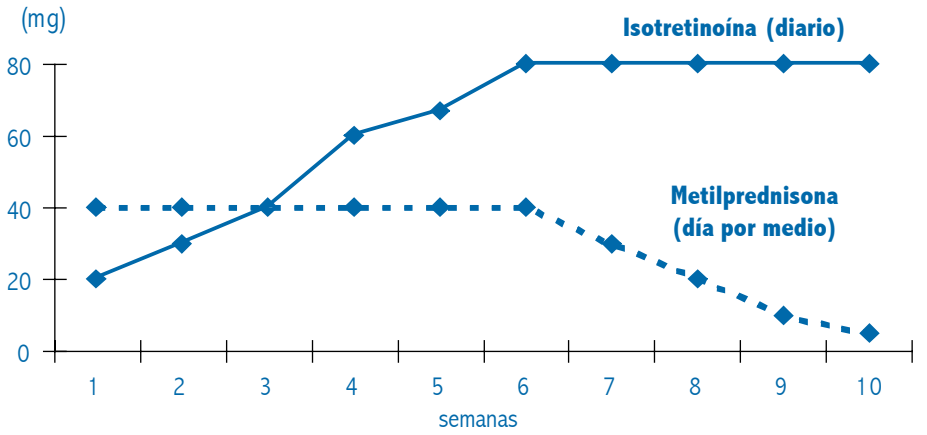

Peso 80 kg
Isotretinoína, dosis: 1 mg/kg/día
Metilprednisona, dosis: 0,5 mg/kg/día

Kaminsky A. Less common methods to treat acne. Dermatology 2003; 206(1):68-73.

Fig. 8.2-2. Isotretinoína y metilprednisona en el tratamiento del acné inflamatorio muy severo.

dosis diarias variadas (desde 0,05 mg/kg hasta 1 mg/kg), se demostró respuesta clínica satisfactoria con cualquiera de estas dosis.[7,8] Sin embargo, a pesar de que la mejoría al final del tratamiento es igual, las recidivas con necesidad de retratamiento se observan más a menudo en los pacientes con acné severo que reciben dosis diarias bajas. Todavía hay controversias sobre la dosis diaria, algunos autores prefieren 0,5 mg/kg o menos y otros recomiendan 1 mg/kg o más.

La dosis total recibida debe ser de 120 a 150 mg/kg. En pacientes tratados con dosis diarias de 1 mg/kg y dosis totales mayores o iguales a 120 mg/kg se observaron tasas de recidivas del 22 al 30%, mientras que en los tratados con dosis menores las recidivas fueron de entre el 39 y el 82%.

El tiempo de tratamiento de 6 meses es suficiente para el 99% de los pacientes. Como regla general, después de 2 a 4 semanas del inicio del tratamiento, se espera una reducción del 50% de las pústulas. Las lesiones inflamatorias mejoran más rápido que los comedones. Las pústulas disminuyen antes que las pápulas y los nódulos. Las lesiones de la cara, los brazos y las piernas mejoran antes que las localizadas en el tronco. La mejoría continúa después del tratamiento.

En la actualidad se sugieren dosis de 0,5 a 1 mg/kg/día, por un período de 6 a 12 meses, con dosis totales mayores o iguales a 150 mg/kg en casos de acné severo.

Es importante aclarar que puede producirse una exacerbación del cuadro con aparición de lesiones inflamatorias nuevas al inicio del tratamiento entre la 3ª y la 4ª semanas, que se resuelve de manera espontánea, aunque con riesgo de dejar

cicatrices (*Foto: Clínica 41*). Para evitar esto, en los casos más graves se pueden asociar antibióticos, excepto tetraciclina por la interacción medicamentosa, y corticoides por vía oral, hasta que se inicie la mejoría de las lesiones.

En los casos de acné severo, con antecedentes de acné de larga data y compromiso extrafacial (en particular en dorso y tórax anterior) pueden ser necesarios tratamientos más prolongados o dosis más elevadas.[35-39]

Interacción medicamentosa

La isotretinoína no debe administrarse de manera simultánea con:[27]

- Otros retinoides, incluida la vitamina A
- Productos antiacné tópicos
- Tetraciclinas y antibióticos de la misma familia por el riesgo de hipertensión intracraneana, con cefalea, náuseas y vómitos
- Metotrexato, ya que puede aumentar el riesgo de elevación de las enzimas hepáticas
- Fármacos metabolizadas por el sistema P-450, como ciclosporina e imidazólicos, por un riesgo mayor de hepatotoxicidad
- Anticonceptivos orales, en particular estradiol. Hay dudas acerca de si su efectividad puede disminuir o no. En un estudio reciente se demostró poca reducción, pero estadísticamente significativa, en los niveles de etinilestradiol y noretindrona, cuando se usan anticonceptivos orales en forma simultánea con isotretinoína oral, sin alteración farmacodinámica alguna. A pesar de esto se concluyó que en mujeres en edad fértil es conveniente mantener la recomendación sobre la importancia del uso de dos métodos anticonceptivos seguros para evitar el riesgo de teratogenia.[40]
- Alcohol. Provoca disminución de la actividad de la isotretinoína y puede desencadenar una reacción tipo disulfirán, con "flushing", malestar y cefalea. La sobrecarga hepática se debe a que el 90 al 98% del etanol absorbido en el tubo digestivo se metaboliza por vía hepática. En la ingestión aguda de alcohol se produce disminución de su metabolismo por competición por la vía microsómica, mientras que en el uso crónico hay aumento del metabolismo por la elevación de las enzimas microsómicas. Por otro lado, la ingestión de alcohol produce alteraciones en el tubo digestivo, lo que disminuye la absorción de la isotretinoína. Además de estos efectos, los períodos de ingestión excesiva de alcohol pueden conllevar una reducción de la adhesión del paciente al tratamiento.[41]

Efectos colaterales

La bibliografía sobre los efectos colaterales de los retinoides en general y la isotretinoína en particular es extensa y es probable que sea el aspecto de este

medicamento más discutido y estudiado, con algunas áreas ya aclaradas y otras aún con inexactitudes y controversias.[31,42-81]

Las reacciones adversas a la isotretinoína no son semejantes a las de la hipervitaminosis A. Por el contrario, algunas se asemejan a las de la hipovitaminosis y pueden dividirse en dos tipos: a) efectos tóxicos, que comprometen órganos y sistemas donde no se espera efecto terapéutico alguno, y b) efectos farmacológicos indeseables (cutaneomucosos) (*Fotos: Clínica 42 a 47*).[42-47]

Los efectos tóxicos comunes a los retinoides orales son imprevisibles y se producen en las primeras semanas o el primer mes, con más frecuencia que en el segundo mes. Estos efectos pueden revertirse con lentitud al discontinuar el tratamiento, dependen de la susceptibilidad individual y los factores predisponentes, y su intensidad parece deberse a la dosis acumulada.[48,49]

Los efectos farmacológicos indeseables más comunes son los cutaneomucosos. Son previsibles, se observan con rapidez (en días) y se revierten tan pronto se discontinúa el tratamiento. No dejan secuelas y su intensidad es proporcional a la dosis diaria, o sea que son dependientes de la dosis. La queilitis es la manifestación más común (*Fotos: Clínica 42 a 44*).

Es importante orientar al paciente sobre estos efectos, prevenirlos y tratarlos en etapa temprana, con el uso de un lubricante labial e hidratación de la piel y las mucosas nasal y conjuntival, así como con la implementación de protección solar diaria para evitar que esos efectos adversos se tornen causa de abandono innecesario del tratamiento. En la tabla 8.2-1 se presentan los efectos colaterales de la isotretinoína relatados hasta el presente, con sus respectivas incidencias.

En la actualidad los dos efectos colaterales más discutidos son la teratogenia y la depresión.

Teratogenia

De acuerdo con la Food and Drug Administration (FDA) de los EE.UU., la isotretinoína pertenece a la categoría X, esto es, está incluida entre los fármacos que tienen alto riesgo de causar daño permanente en el feto y no deben usarse en mujeres gestantes o que estén planeando quedar embarazadas.

La teratogenia es el efecto adverso más serio, irreversible e incuestionable, ya que se demostró desde los estudios en animales en la época en que el fármaco tuvo uso clínico libre. Se cree que los retinoides interfieren con la actividad y la migración de las células de las crestas neurales craneanas durante el desarrollo, lo que causa diversas malformaciones. Cualquier exposición fetal a la isotretinoína, por vía transplacentaria, independiente de la dosis, en cualquier época de la gestación, pero sobre todo en el primer trimestre, puede ser teratogénica.[55]

La eliminación del fármaco se produce en 20 horas y el metabolito de eliminación más lenta (4-oxo-isotretinoína) desaparece en 2 semanas; por lo tanto, el período de contracepción recomendado después de la suspensión del

Tabla 8.2-1. Acné: efectos colaterales y sus incidencias

Efectos farmacológicos indeseables: cutaneomucosos[42-47,50-54]	
Queilitis	96 al 100%
Dermatitis facial	30 al 50%
Piel seca	25 al 50%
Resequedad nasal	20 al 50%
Epistaxis	25%
Blefaroconjuntivitis (*S. aureus*)	43 al 80%
Caída del cabello[45]	10 al 20%
Atrofia epidérmica	15 al 25%
Fragilidad cutánea	15 al 20%
Impetiginización	7,5%
Fotosensibilidad	1 al 5%
Dermatitis retinoide	5%
Alteraciones ungulares[50]	Desconocida
Estímulo a la formación de tejido de granulación[51-53]	Desconocida
Cicatrización queloide[54]	Desconocida
Paroniquia	Rara
Granuloma piógeno	Raro
Efectos tóxicos[48,49,55-81]	
Elevación de las enzimas hepáticas	20%
Reacción hepatotóxica	Menos del 1%
Disminución de las bilirrubinas[79]	Desconocida
Aumento en los niveles de los triglicéridos[76,79]	20 al 40%
Aumento en los niveles del colesterol sérico, con elevación de la fracción LDL y disminución de la fracción HDL[76,79]	10 al 30%
Aumento en el metabolismo de la glucosa, con hiperglucemia y aumento de la sensibilidad a la insulina[78]	Desconocida
Aumento de la velocidad de hemosedimentación	33 al 40%
Alteraciones hemáticas, disminución de los glóbulos blancos[80,81]	Desconocida
Artralgias, artritis y mialgias[57,58]	15 al 35%
Cefalea[59,60]	5 al 16%
Alteraciones óseas: disminución de la densidad ósea, osteoporosis, hiperostosis, cierre prematuro de las epífisis óseas[61-63]	Desconocida
Efectos oftálmicos:[74,75]	
Ojos secos (reducción de la secreción de las glándulas de Meibomio)	25%
Intolerancia a los lentes de contacto	Desconocida
Trastornos visuales	Desconocida
Dolor ocular	20 al 50%
Diplopía	5 al 10%
Disminución de la visión nocturna	Desconocida
Opacidades en la córnea	Raras
Ceguera nocturna	Rara
Teratogenia[55,56]	
Depresión[31,64-73]	

tratamiento es de apenas un mes. El riesgo estimado para el primer trimestre de gestación es del 28% y para la gestación que se produce en el primer mes después de finalizado el tratamiento, es del 4%.[56]

Si se produce un embarazo durante el tratamiento hay un alto riesgo de aborto espontáneo y el feto presentará malformaciones graves, como alteraciones craneofaciales, tímicas, cardiovasculares (transposición de grandes vasos, tetralogía de Fallot, comunicación interventricular), del sistema nervioso central (hidrocefalia, microcefalia, trastornos cerebelares) y del esqueleto (sindactilia).

La isotretinoína no altera la espermatogénesis, por lo tanto, no hay riesgo de uso en pacientes del sexo masculino.

Al prescribir isotretinoína a mujeres en edad fértil es de vital importancia explicar con cuidado el riesgo de teratogenia, por lo que hay que utilizar un método anticonceptivo eficaz. Es importante tener la garantía de la adhesión de la paciente y sus familiares al tratamiento, y exigir el uso de métodos anticonceptivos eficaces un mes antes del inicio del tratamiento y hasta un mes después de su finalización. En la historia clínica se debe obtener la firma de la paciente del consentimiento informado y del instructivo que indique que entendió bien todos los riesgos; si se trata de una menor de edad, la firma debe ser de la persona responsable. Antes de iniciar el tratamiento se debe solicitar una prueba de embarazo y para comenzarlo, es preciso esperar la menstruación.

Debido al grave problema de la teratogenia, el Laboratorio Roche desarrolló programas aprobados por la FDA (P.P.P., S.M.A.R.T) que establecen normas para la prescripción de este fármaco. En agosto de 2005 la FDA aprobó un nuevo programa de "manejo reforzado del riesgo" (Strengthened Risk Management Program) llamado "iPLEDGE"®, que entró en vigencia a partir del 31 de diciembre de 2005. Se trata de un sistema electrónico que vincula, a través de un sitio web, a todos los involucrados en el proceso de la utilización de la isotretinoína.[8]

A su vez la European Directive (Directiva Europea) busca asegurar que la prescripción de la isotretinoína sistémica sea "armonizada", esto es, igual para los genéricos en todos los países de la Unión Europea (EU harmonization).

Depresión

En 1948 Sulzberger ya afirmaba: "No hay otra enfermedad que en forma aislada provoque mayor trauma psíquico, mayor inseguridad, sentimientos de inferioridad y mayor suma de sufrimiento psíquico que el acné vulgar".[64]

Varios autores estudiaron la interacción entre acné y psiquismo, y concluyeron que pueden presentarse:[65-67]

- Frustración, agresividad y niveles significativos de ansiedad y depresión.

- Empeoramiento de factores emocionales habituales de la vida de las personas afectadas.
- Deterioro de las funciones psicológicas y de la calidad de vida.

El acné es una enfermedad que puede causar gran daño, tal vez hasta prolongado o persistente, en las funciones emocionales, por eso debe tratarse de manera eficaz y en etapa temprana.

La isotretinoína oral se asoció, en general en relatos de casos, con el desencadenamiento de depresión, ideas suicidas o tentativas de suicidio. La incidencia de depresión es rara, todos los casos relatados correspondieron a una incidencia menor que el 1%. Sin embargo, en la mayoría de los estudios en los que se utilizó una metodología adecuada, se investigó esta asociación y no se pudo comprobar. Por el contrario muchos demostraron una reducción de los síntomas depresivos en pacientes tratados con isotretinoína oral.

En un gran estudio basado en bancos de datos oficiales realizado en Canadá, con una muestra de 7.195 sujetos tratados con isotretinoína oral, y en el Reino Unido, con una muestra de 340 pacientes que utilizaron el medicamento, comparados con los que recibieron antibióticos orales, se concluyó que no hay evidencias de que su empleo se relacione con riesgo aumentado de depresión, suicidio u otros trastornos psiquiátricos.[68] Estos resultados fueron cuestionados por otros autores por sus limitaciones metodológicas relacionadas con la validez de las informaciones diagnósticas y el reconocimiento de casos usando apenas bancos de datos computarizados.[69]

Se sabe que entre 1982, cuando se introdujo la isotretinoína oral en el tratamiento del acné en los Estados Unidos, y 2000 la FDA recibió 431 informes de depresión, ideas suicidas, tentativas de suicidio y suicidios (37 casos), entre más de dos millones de usuarios del fármaco. La isotretinoína está ubicada entre los 10 fármacos relacionados con el mayor número de casos de depresión y tentativas de suicidio en los bancos de datos de la FDA. Por eso, desde 1998, su prescripción comenzó a incluir advertencias sobre estos riesgos. Sin embargo, en estudios prospectivos epidemiológicos aún no se consiguió demostrar alguna relación directa entre depresión e isotretinoína, a no ser como un efecto colateral raro, imprevisible e idiosincrásico. Hasta el presente tampoco hay una explicación farmacológica para esta asociación.

En un estudio retrospectivo durante el período comprendido entre los años 1999 y 2000 en los Estados Unidos, en el que se utilizó el método de la simetría secuencial, se analizó la prescripción de isotretinoína en 2.821 pacientes, con edades entre 12 y 49 años, y la asociación con la indicación posterior de antidepresivos, en comparación con usuarios de minociclina (3.609 pacientes). Los resultados no mostraron evidencias de una posible asociación entre el uso de isotretinoína o minociclina y el desencadenamiento de depresión.[70]

Luego de analizar los 431 informes recibidos por la FDA durante el período comprendido entre 1982 y mayo de 2000 de depresión y/o ideas suicidas y/o tentativas de suicidio (394 casos) y suicidio (37 casos) relacionados con la isotretinoína

oral, los autores concluyeron que se requieren más estudios para determinar si el fármaco causa depresión e identificar a los individuos susceptibles antes de iniciar el tratamiento. Otros autores estuvieron de acuerdo con esta conclusión.[71]

En un estudio piloto prospectivo no realizado por selección al azar, que involucró a 215 individuos, se evaluaron la aparición de síntomas depresivos y la calidad de vida en pacientes con acné en tratamiento con isotretinoína oral o con antibióticos orales asociados con antibióticos tópicos, y las observaciones encontradas no apoyaron la relación directa entre depresión e isotretinoína, incluso también sugirieron que puede ser un efecto colateral raro, imprevisible e idiosincrásico.[69] Del mismo modo, en otro ensayo piloto prospectivo con 45 pacientes, no se detectó asociación entre el uso de isotretinoína oral y riesgo aumentado de ansiedad, depresión o pensamientos suicidas.[72]

Kaminsky informó que durante los 22 años de experiencia con el fármaco no observó paciente alguno con síntomas psíquicos atribuibles a la isotretinoína.[31]

No obstante, mientras esta controversia no se aclare lo suficiente, los médicos deben informar a sus pacientes y sus familiares sobre el riesgo de depresión, y orientarlos para que comuniquen cambios en el estado de ánimo y síntomas sugerentes, como tristeza, llanto excesivo, falta de apetito, fatiga y dificultad en la concentración. En esas situaciones se debe evaluar al paciente de inmediato, considerar la posibilidad de suspensión temporal o definitiva del tratamiento, y derivar al individuo a un psiquiatra. El tratamiento antidepresivo puede y debe asociarse con la isotretinoína.

En conclusión

- Hasta el presente los estudios epidemiológicos no muestran relación entre el empleo de isotretinoína y depresión y/o suicidio.
- Del mismo modo, no hay una explicación farmacológica que aclare esta asociación, ya que la isomerización de la isotretinoína para ácido trans retinoico y otros metabolitos, necesaria para su interacción con los receptores de los retinoides, sólo se demostró en un modelo de sebocito humano y en ningún otro tejido. Se informó gran dificultad para determinar si los síntomas depresivos relacionados con los fármacos (SIMD) son resultado de la utilización de éstos o de la enfermedad de base, y si estos acontecimientos se presentan en forma espontánea o como una respuesta a otros factores desencadenantes en individuos predispuestos a la depresión. También se concluyó que no hay evidencias de conexión causal entre isotretinoína, depresión y suicidio, pues los casos relatados no llenan los criterios establecidos para afirmar que hubo causalidad.[73]
- El acné debe considerarse un factor de riesgo para la depresión.
- Se necesita la capacitación del dermatólogo para evaluar factores de riesgo y monitorear pacientes que presenten síntomas depresivos.
- No hay una contraindicación psiquiátrica absoluta para la prescripción de isotretinoína.

Monitoreo clínico y de laboratorio para la prevención y el control de los efectos colaterales

Al seleccionar pacientes es importante la historia clínica y el examen físico completos antes de iniciar el tratamiento. Otros factores por considerar y evaluar son:

- Clasificación, severidad y extensión del acné.
- Edad.
- Ocupación.
- Enfermedades previas o simultáneas; son contraindicaciones relativas que exigen control más cuidadoso, como historia de hepatitis, diabetes, hiperlipidemia, pancreatitis, aterosclerosis y retinopatías.
- Reacción psíquica al acné y perfil emocional.
- Planeamiento de la dosis y duración del tratamiento.
- Dar orientaciones por escrito.
- Realizar controles médicos periódicos.
- Rara vez son necesarios otros fármacos para controlar los efectos colaterales, como vitamina E, arginina, soja, estatinas (control de los niveles lipídicos), L-carnitina (mialgias y aumento de las enzimas hepáticas), antidepresivos y tratamiento psicológico. La vitamina E, por vía oral, para el control de algunos de estos efectos colaterales, no dio resultado significativo.[82]
- Inicialmente se recomendaba que se realicen controles de los lípidos plasmáticos y las pruebas de función hepática antes de comenzar el tratamiento y luego cada mes; sin embargo, en 1993, en un análisis retrospectivo de los resultados de estas pruebas en 209 individuos, se concluyó que no es necesario realizar un control tan riguroso. Según este estudio es prudente hacer una evaluación previa en la que se descarten enfermedades hepáticas e historia de hiperlipidemia, y se sugirió analizar los triglicéridos sólo una vez después de cuatro semanas del inicio del tratamiento.

Para monitoreo de laboratorio se sugirió:[60]

- En el pretratamiento: beta-hCG; colesterol total y fracciones, triglicéridos, enzimas hepáticas (alanina aminotransferasa o ALT), bilirrubinas y recuento diferencial de leucocitos.
- Repetición de esas pruebas de laboratorio después de cuatro semanas del inicio del tratamiento, con excepción del colesterol y el conteo de glóbulos blancos si se encontraron normales en la evaluación previa.
- Repetición sólo de las pruebas alteradas.
- Repetición de las pruebas si se aumenta la dosis diaria.
- Repetición del beta-hCG cada mes.

Otra propuesta basada en un estudio, en el que se analizaron los resultados de laboratorio de 141 pacientes tratados con isotretinoína oral y se observaron pocas alteraciones significativas, sugirió:[81]

- Evaluación de la función hepática: alanina aminotransferasa, aspartato aminotransferasa, fosfatasa alcalina y ácido láctico deshidrogenasa.
- Evaluación de los lípidos: triglicéridos, colesterol total, lipoproteína de baja densidad y lipoproteína de alta densidad.
- Estas dos evaluaciones deben llevarse a cabo antes del tratamiento y luego, durante éste, repetirse cada una a dos semanas, hasta que la respuesta clínica a la isotretinoína esté establecida, o después de uno a dos meses.
- Conteo de los glóbulos blancos
- Las pruebas deben repetirse cada mes, si antes del tratamiento los niveles observados fueron: triglicéridos > 300 mg/dl, AP > 200 U/L (mujer) y > 350 U/L (hombre), ALT > 45 U/L, AST > 60 U/L, colesterol total > 250 mg/dl.
- El tratamiento debe discontinuarse si después de dos meses cualquiera de los exámenes se eleva por encima de los siguientes niveles: triglicéridos > 400 mg/dl, AP > 264 U/L (mujer) o > 500 U/L (hombre), ALT > 62 U/L, AST > 80 U/L, colesterol total > 300 mg/dl; para los glóbulos blancos, si surge una disminución de menos de 2.500.
- Los exámenes no deben repetirse si después de dos meses de monitoreo no se observan alteraciones significativas.
- Pruebas de embarazo (en orina o suero): sólo realizar al iniciar el tratamiento, que comenzará después de dos pruebas negativas que se harán en los dos meses previos, una por mes.

En este estudio un solo paciente necesitó interrumpir el tratamiento, por esto los autores concluyeron que los exámenes de laboratorio deberían limitarse en la mayoría de los pacientes y que el control más riguroso debería acotarse para aquellos que presentan alteraciones significativas en las enzimas hepáticas, el colesterol y los triglicéridos.

Estas conductas representan una gran economía en los costos del tratamiento.[83]

Otros autores sugirieron incluir en la primera evaluación también los exámenes siguientes: hemograma completo, glucemia, creatinina, orina tipo I y determinación de creatincinasa.[42]

Recidivas

En la mayoría de los pacientes en los que hay recidiva del acné, ésta aparece en el primer año después de la terminación del tratamiento. Las recaídas

después de los tres años son excepcionales. Alrededor del 29% de los pacientes necesita más de un ciclo de tratamiento: 25% dos ciclos y 3% tres.[84]

Los factores asociados con la necesidad de más de un ciclo de tratamiento son: dosis diarias bajas; acné severo con lesiones que predominan en la cara, de acuerdo con algunos autores, o en el tronco, según otros; mujeres con edades por encima de los 25 años al inicio del tratamiento; sexo masculino; historia de acné prolongada, historia familiar de acné, inicio temprano de la enfermedad e introducción tardía del tratamiento. Según datos internacionales la tasa de recidivas es del 10 al 23%; en Brasil el índice fue del 8%.[9,85,86]

Los factores principales relacionados con las recidivas son: inicio del acné en la fase prepuberal, presencia de macrocomedones, dosis diarias inferiores a 0,5 mg/kg, dosis totales menores que 120 mg/kg, factores hormonales en las mujeres e historia familiar de acné severo.[87]

Costo/beneficio

El costo elevado del tratamiento con isotretinoína puede representar una limitación para su prescripción. Sin embargo, en varios estudios se concluyó que por su efectividad significativa en relación con las opciones terapéuticas convencionales y considerando la posibilidad de la larga evolución de la enfermedad, la isotretinoína finalmente tiene un bajo costo y un alto beneficio.

En una revisión realizada en 1997 se demostró que en el primer año de evolución del acné, el costo del tratamiento con isotretinoína es mayor; no obstante, después de dos años se torna la opción más económica, cuando se compara con antibioticoterapia continua. En otras palabras, si se considera el tratamiento con antibióticos orales asociado con terapias tópicas a largo plazo, la isotretinoína oral, si está indicada en forma correcta, representa una reducción de los costos y las molestias causadas por el acné, además de proporcionar beneficios psicológicos, sociales y profesionales.[88-95]

Conclusiones

En estas conclusiones se reúnen tópicos basados en dos protocolos de revisiones sistemáticas y del resumen de los datos de una revisión sistemática sobre efectividad extraídos de la Biblioteca Cochrane; también sustentados en un artículo de revisión reciente, de resultados de consensos ya realizados y publicados, sobre la optimización y la seguridad en el uso de la isotretinoína oral en el acné y en nuestra experiencia.[96-110]

- Desde su introducción en el mercado en 1982 la isotretinoína oral se mantiene como estándar de oro en el tratamiento del acné y algunas de sus variantes, y los aspectos relevantes que se destacarán son:
- Aún se considera la única opción terapéutica que actúa sobre todos los factores etiopatogénicos del acné y puede curar la enfermedad.
- Produce resultados excelentes incluso en la enfermedad severa (acné nódulo-quístico).

- La mayoría de los casos se cura con un ciclo único de tratamiento, de 4 a 6 meses de duración.
- La dosis diaria varía de 0,5 a 1 mg/kg (rara vez es necesario administrar una dosis mayor que 1 mg/kg), dividida en dos dosis y administrada con las comidas.
- La dosis total recibida debe ser de 120 a 150 mg/kg por ciclo de tratamiento.
- Pueden usarse dosis diarias inferiores a 0,5 mg/kg, pero se asocian con un aumento del riesgo de recidiva.
- Una dosis total más elevada, una introducción temprana, la disminución en la frecuencia del monitoreo de laboratorio basada en la experiencia acumulada, así como la adopción de medidas rigurosas para la prevención del embarazo durante el tratamiento, hicieron que se aumenten sus indicaciones y haya una mayor seguridad en su uso.
- Se prescribe cada vez más para los casos de acné moderado, pero resistentes a otros tratamientos y con tendencia a dejar cicatrices físicas o psicológicas; las formas crónicas que recidivan con rapidez y asiduidad; foliculitis por bacterias gramnegativas (*Fotos: Clínica 110 y 111*); el pioderma facial; la rosácea severa; los trastornos de la queratinización y quimioprevención de carcinomas cutáneos, así como el melanoma en pacientes de alto riesgo.
- Los efectos colaterales son comunes, en particular los cutaneomucosos y el aumento de los triglicéridos, pero suelen ser controlables.
- El riesgo de teratogenia es el mismo con cualquier dosis utilizada, por lo tanto, en el tratamiento de las mujeres en edad fértil es esencial la contracepción efectiva.
- La asociación entre el uso de la isotretinoína oral, depresión y suicidio aún no se confirmó en estudios epidemiológicos y farmacológicos. Las observaciones clínicas no controladas ya relatadas no se analizaron con criterio científico ni de forma prospectiva.
- Es fundamental la educación del paciente y los familiares, por medio de la conversación detallada y por escrito, sobre el mecanismo de acción, la dosis diaria y total, la duración del tratamiento, el tiempo del inicio de la mejoría, los efectos colaterales, la teratogenia, los posibles efectos adversos psiquiátricos, la necesidad de monitoreo de laboratorio en algunos casos y las consultas de control.
- Hay una tasa variable de recurrencia que es más común en el primer año después de la suspensión del fármaco, por esto, el mantenimiento del tratamiento con retinoides tópicos en este período puede reducir las recidivas y controlar así la formación de microcomedones.
- Puede ser necesario el retratamiento.

- Deben tenerse en cuenta algunas precauciones: para prevenir una exposición accidental, durante el tratamiento y después de un mes de su finalización debe evitarse la donación de sangre; asimismo, durante el tratamiento y hasta 6 meses después de haberlo terminado no deben practicarse la dermabrasión agresiva o los peelings químicos medios, por el riesgo de cicatrización hipertrófica, y tampoco debe realizarse depilación química, o ésta debe ser cuidadosa, por la posibilidad de dermatitis irritativa y formación de cicatrices.

- Algunos autores cuestionaron la prescripción temprana y exagerada, esto es, antes de agotarse las posibilidades de éxito terapéutico con las terapias convencionales. Esas conductas, a pesar de la comodidad, no son justificables, porque no están de acuerdo con los principios bien establecidos para la indicación del fármaco, y es factible que no se esté considerando la relación riesgo/beneficio.[111-114]

- Persisten controversias sobre un aspecto: no hay dudas sobre la obligatoriedad del programa efectivo para la prevención del embarazo, sin embargo, se discute el rigor exagerado impuesto en algunos países, como los Estados Unidos.

- Otra cuestión polémica, que puso en riesgo la continuidad de la comercialización del fármaco, es su posible asociación con depresión y suicidio. Esos aspectos deben solucionarse con buen sentido y criterio científicos, pues los dermatólogos necesitan este medicamento en mayor medida para los pacientes que presentan acné nódulo-quístico severo, con repercusiones físicas, psicosociales y profesionales. Si se ponen límites excesivos para a su indicación y prescripción, se perjudicará mucho más de lo que se ayudará o protegerá a estos individuos.[115,116]

Futuro

Nuevos productos y futuras tendencias comprenden:

- Régimen prolongado con dosis diarias bajas de isotretinoína (0,1 a 0,3 mg/kg o menos), en uso diario o intermitente: es efectivo, de costo menor, con menos efectos colaterales, aunque puede no curar el acné de manera definitiva, sino apenas controlarlo. Es interesante para pacientes de mayor edad, con piel muy oleosa y acné de cualquier grado de larga duración. Se debe asociar con tratamientos tópicos efectivos y exige cuidado cuando se prescribe a mujeres en edad fértil, pues el riesgo de teratogenia es igual al que se observa si se usan las dosis habituales.[117,118]

- Nuevas prescripciones: en estudios por selección al azar, doble ciego y multicéntricos se demostró que la isotretinoína micronizada presentó mayor biodisponibilidad, la misma eficacia y mayor seguridad, así como menos efectos colaterales después de 20 semanas de tratamiento, con dosis diarias de 0,4 mg/kg una vez al día, en comparación con la formulación tradicional de 1 mg/kg/día dividida en dos tomas.[119, 120]

- Los avances en el conocimiento molecular de la acción antisebotrópica, que muestran que la isotretinoína es una prodroga, pues tiene baja afinidad por los receptores celulares del ácido retinoico, por lo tanto, sólo se torna activa después de su isomerización intracelular selectiva para convertirse en tretinoína ácida, o su conversión a alitretinoína en los sebocitos humanos. La tretinoína actúa vía receptores del ácido retinoico (RAR), que ejercen su actividad antiproliferativa en los sebocitos.

- Los metabolitos de la isotretinoína, que tienen actividad antiacné directa; la bioequivalencia media entre las dos formulaciones que contienen isotretinoína o 4-oxo-isotretinoína se demostró por medio de medidas farmacocinéticas realizadas en muestras plasmáticas en 36 individuos sanos.[121]

- Las bases moleculares del metabolismo de la isotretinoína, que permitirán explicar o descartar su asociación con nuevos efectos colaterales que fueron informados, por ejemplo, no hay una base molecular que explique y, por lo tanto, ninguna evidencia que respalde hasta el presente la correlación entre el fármaco y la depresión o el suicidio. Por otro lado, 38 señales y síntomas oculares ya comunicados parecen relacionarse realmente con la isotretinoína; uno de ellos es la dificultad de la adaptación visual en la oscuridad, efecto adverso que cobra importancia en los adolescentes que conducen de noche.

- Tratamientos que puedan combinarse con la isotretinoína para reducir su toxicidad de manera efectiva.

- Entre las nuevas informaciones concernientes a los retinoides se incluyen: receptores, mecanismo de acción, clasificación, diversidad farmacológica, nuevas formulaciones tópicas y sistémicas, indicaciones clínicas, efectos colaterales, contraindicaciones relativas y absolutas, etc. Las perspectivas futuras son promisorias en varias áreas de la Medicina y la Dermatología, ya que las indicaciones tienden a ser más amplias. En el tratamiento del acné, las investigaciones van dirigidas al desarrollo de compuestos que mantengan su eficacia con efectos colaterales reducidos.[122]

Bibliografía

1. Ginsberg H, Rubenstein A, Brown WV. Medical complications of isotretinoin. Clin Dermatol 1986; 4:183-9.
2. Vozmediano JMF, Martínez JG, Gómez VEC. Retinoids. Ed. Roche, F. Hoffmann-La Roche, Basel. Switzerland, 1991, 118p.
3. Peck GL, Yoder FW, Olsen TG, et al. Treatment of Darier's disease, lamellar ichthyosis, pityriasis rubra pilaris, cystic acne and basal cell carcinoma with oral 13- cis -retinoic acid. Dermatologica 1978; 137 (suppl 1):11-2.
4. Peck GL, Olsen TG, Yoder FW, et al. Prolonged remission of cystic acne and conglobate acne with 13-cis-retinoic acid. N Engl J Med 1979; 300:329-33.
5. Jones H, Blanc D, Cunliffe WJ. 13-cis-retinoic acid and acne. Lancet 1980; 2:1048-9.
6. Peck GL, Olsen TG, Butkus D, et al. Isotretinoin versus placebo in the treatment of cystic acne. A randomized double-blind study. J Am Acad Dermatol 1982; 6:735-45.
7. Corlin R, Maas B, Mack HA. Oral administration of low dosis of 13-cis-retinoic acid in papulopustular acne. Results of a multicenter study. Hautarzt 1984; 35:623-9.
8. Strauss JS, Rapini RP, Shalita AR et al. Isotretinoin therapy for acne: results of a multicenter dosis-response study. J Am Acad Dermatol 1984; 10:490-6.
9. Sampaio SAP, Pimentel ERA. Isotretinoína no tratamento da acne vulgar. An Bras Dermatol 1985; 60:349-52.

10. Ruiz Maldonado R, Álvarez Franco M. Isotretinoína oral en acné: experiencia en 100 pacientes mexicanos. Dermatol Rev Mex 1992; 36:294-7.

11. Guajardo GJ. Isotretinoína oral en acné G III y IV: experiencia en 38 casos y seguimiento a doce meses. Dermatología (Santiago de Chile) 1992; 8:21-4.

12. Lehucher-Ceyrac D, Weber-Buisset MJ. Isotretinoin and acne in practice: a prospective analysis of 188 cases over 9 years. Dermatology 1993; 186:123-8.

13. Layton AM, Knaggs H, Taylor J, Cunliffe WJ. Isotretinoin for acne vulgaris – 10 years later: a safe and successful treatment. Br J Dermatol 1993; 129:292-6.

14. Silva S, José G. La isotretinoína oral en el paciente con acné. Dermatol Rev Mex 1995; 39:154-8.

15. Leyden JJ. Oral isotretinoin. How can we treat difficult acne patients? Dermatology 1997; 195:29-33.

16. Pffeffer C, Dalla Costa M, Garrido MG, Lurati C, Fernández Bussy R. Isotretinoína en el tratamiento del acné: nuestra experiencia en 1995-96. Arch Argent Dermatol 1998; 48:19-23.

17. Ng PP-L, Goh C-L. Treatment outcome of acne vulgaris with oral isotretinoin in 89 patients. Int J Dermatol 1999; 38:207-16.

18. Cooper AJ. Treatment of acne with isotretinoin: recommendations based on Australian experience. Australas J Dermatol 2003; 44:97-105.

19. Hassun KM. Etiopatogenia da acne. An Bras Dermatol 2000; 75:7-15.

20. Coates P, Adams CA, Cunliffe WJ et al. Does oral isotretinoin prevent Propionibacterium acnes resistance? Dermatology 1997; 195:4-9.

21. Fallon MB, Boyer JL. Hepatic toxicity of vitamin A and synthetic retinoids. J Gastroenterol Hepatol 1990; 5:334-42.

22. Collburn WA, Gibson DM, Wiens RE, Hanigan JJ. Food increases the bioavailability of isotretinoin. J Clin Pharmacol 1983; 23:534-9.

23. Orfanos, CE. Oral retinoids. Dermatology 1998; 196:140-7.

24. Törmã H. Interaction of isotretinoin with endogenous retinoids. J Am Acad Dermatol 2001; 45:S143-9.

25. Strauss JS, Stranieri AM. Changes in long-term sebum production from isotretinoin therapy. J Am Acad Dermatol 1982; 6:751-6.

26. Sánchez QE. Metabolitos de la isotretinoína principales responsables de sus efectos terapéuticos y adversos. Rev Chil Dermatol 2003; 19:14-23.

27. Hanson N, Leachman S. Safety issues in isotretinoin therapy. Semin Cut Med Surg 2001; 20:166-83.

28. Seukeran DC, Cunliffe WJ. The treatment of acne fulminans: a review of 25 cases. Br J Dermatol 1999; 141:307-9.

29. Chivot M. Acne flare-up and deterioration with oral isotretinoin. Ann Dermatol Venereol 2001; 128:224-8.

30. Kaminsky A, Lago R. Tratamiento del acné. Dermatol Argent 2004; 10:171-86.

31. Kaminsky A. Less common methods to treat acne. Dermatology 2003; 206:68-73.

32. Layton AM, Seukeran D, Cunliffe WJ. Scarred for life? Dermatology 1997; 195:15-21.

33. Cunliffe WJ, Baron SE, Coulson IH. A clinical and therapeutic study of 29 patients with infantile acne. Br J Dermatol 2001; 145:463-6.

34. Sarazin F, Dompmartin A, Nivot S, et al. Treatment of an infantile acne with oral isotretinoin. Eur J Dermatol 2004; 14:71-2.

35. Herane Herane MI. Nuevas pautas de uso de isotretinoína oral en acné. Dermatología (Santiago de Chile) 994; 10:138-9.

36. Zouboulis CC, Piquero-Martin J. Update and future of systemic acne treatment. Dermatologica 2003; 206:37-53.

37. Farrell LN, Strauss JS, Stranieri AM. The treatment of severe cystic acne with 13-cis-retinoic acid. Evaluation of sebum production and the clinical response in a multiple-dosis trial. J Am Acad Dermatol 1980; 3:602-11.

38. Plewig G, Gollnick H, Meigel W, Wokalek H. 13-cis-retinoic acid for oral treatment of acne conglobata. Results of a co-operative study. Hautarzt 1981; 32:634-46.

39. van der Meeren HL, van der Schroeff JG, Stijnen T et al. Dose-response relationship in isotretinoin therapy for conglobate acne. Dermatologica 1983; 167:299-303.

40. Hendrix CW, Jackson KA, Whitmore E, et al. The effect of isotretinoin on the pharmacokinetics and pharmacodynamics of ethinyl estradiol and norethindrone. Clin Pharmacol Ther 2004; 75:464-75.

41. Soria C, Allegue F, Galiana J et al. Decreased isotretinoin efficacy during acute alcohol intake. Dermatologica 1991; 182:203-5.

42. Saurat JH. Side effects of systemic retinoids and their clinical management. J Am Acad Dermatol 1992; 27:523-8.

43. Goulden V, Layton AM, Cunliffe WJ. Long-term safety of isotretinoin as a treatment for acne vulgaris. Br J Dermatol 1994; 131:360-3.

44. Miller RAW. Side effects of acne therapy and their management. J Cut Med Surg 1998; 2 suppl 3:14-8.

45. Ellis CN, Krach KJ. Uses and complications of isotretinoin therapy. J Am Acad Dermatol 2001; 45:S150-7.

46. Herane Herane MI. Isotretinoína oral: efectos adversos. Rev Chil Dermatol 2002; 18:71-6.

47. Charakida A, Mouser PE, Chu AC. Safety and side effects of the acne drug, oral isotretinoin. Expert Opin Drug Saf 2004; 3:119-29.

48. Almeida ADT, Santos FLF, Santana DP. Isotretinoína e seus efeitos clínicos tóxicos. Rev Farm Bioquim Univ São Paulo 1998; 34:41-6.

49. Koistinen HA, Remitz A, Gylling H, et al. Dyslipidemia and a reversible decrease in insulin sensitivity induced by therapy with 13-cis-retinoic acid. Diabetes Metab Res Rev, 2001; 17:391-5.

50. Onder M, Oztas MO, Oztas P. Isotretinoin-induced nail fragility and onycholysis. J Dermatolog Treat 2001; 12:115-6.

51. Exner JH, Dahod S, Pochi PE. Pyogenic granuloma-like acne lesions during isotretinoin therapy. Arch Dermatol 1983; 119:808-11.

52. Azulay RD, Abulafia LA, Costa JAN, Sodré CT. Tecido de granulação exuberante: efeito colateral da terapêutica com isotretinoína. An Bras Dermatol 1985; 60:179-82.

53. Türel A, Oztürkcan S, Sahin MT, Türkdogan P. A rare side-effect of systemic isotretinoin treatment: pyogenic granuloma. J Eur Acad Dermatol Venereol 2003; 17:609-11.

54. Goihman-Yar M. Keloid formation induced by isotretinoin therapy. Intern J Dermatol 1999; 38:228-9.

55. Chan A, Hanna M, Abbott M, Keane RJ. Oral retinoids and pregnancy. Med J Aust 1996; 165:164-7.

56. Wiegand UW, Chou RC. Pharmacokinetics of oral isotretinoin. J Am Acad Dermatol 1998; 39:S8-12.

57. Landau M, Mesterman R, Ophir J et al. Clinical significance of markedly elevated serum creatine kinase levels in patients with acne on isotretinoin. Acta Derm Venereol 2001; 81:350-2.

58. De Francesco V. Acute arthritis during isotretinoin treatment for acne conglobata. Dermatology 1997; 194:195.

59. Bigby M. Adverse reactions to isotretinoin. J Am Acad Dermatol 1988; 18:543-52.

60. Miller RAW. Side effects of acne therapy and their management. J Cutan Med Surg 1998; 2:S14-7.

61. Margolis DJ, Attie M, Leyden JJ. Effects of isotretinoin on bone mineralization during routine therapy with isotretinoin for acne vulgaris. Arch Dermatol 1996; 132:769-74.

62. Leachman SA, Insogna KL, Katz L, et al. Bone densities in patients receiving isotretinoin for cystic acne. Arch Dermatol 1999; 135:961-5.

63. DiGiovanna JJ. Isotretinoin effects on bone. J Am Acad Dermatol 2001; 45:S176-82.

64. Sulzberger MB, Zaidems SH. Psychogenic factors in dermatological disorders. Med Clin North Am 1948; 32:669-673.

65. Kellett SC, Gawkrodger DJ. The psychological and emotional impact of acne and the effect of treatment with isotretinoin. Br J Dermatol 1999; 140:273-82.

66. Baldwin HE. The interaction between acne vulgaris and the psyche. Therapeutics for the Clinician 2002; 70:133-9.

67. Yazici K, Baz K, Yazici AE, et al. Disease-specific quality of life is associated with anxiety and depression in patients with acne. Eur Acad Dermatol Venereol 2004; 18:435-9.

68. Jick SS, Kremers HM, Vasilakis-Scaramozza C. Isotretinoin use and risk of depression, psychotic symptoms, suicide, and attempted suicide. Arch Dermatol 2000; 136:1231-6.

69. Ng CH, Tam MM, Celi E, et al. Prospective study of depressive symptoms and quality of life in acne vulgaris patients treated with isotretinoin compared to antibiotic and topical therapy. Austral J Dermatol 2002; 43:262-8.

70. Hersom K, Neary MP, Levaux HP, et al. Isotretinoin and antidepressant pharmacotherapy: a prescription sequence symmetry analysis. J Am Acad Dermatol 2003; 49:424-32.

71. Wysowski DK, Pitts M, Beitz J. An analysis of reports of depression and suicide in patients treated with isotretinon. J Am Acad Dermatol 2001; 45:515-9.

72. Ferahbas A, Turan MT, Esel E, et al. A pilot study evaluating anxiety and depressive scores in acne patients treated with isotretinoin. J Dermatolog Treat 2004; 15:153-7.

73. Jacobs DG, Deutsch NL, Brewer M. Suicide, depression, and isotretinoin: is there a causal link? J Am Acad Dermatol 2001; 45:S168-75.

74. Fraunfelder FT. Adverse ocular reactions possibly associated with isotretinoin. Am J Ophthalmol 1985; 100:534-7.

75. Caffery BE, Josephson JE. Ocular side effects of isotretinoin therapy. J Am Opthalml Assoc 1988; 59:221-4.

76. Marsden J. Hyperlipidemia due to isotretinoin and etretinato: possible mechanisms and consequences. Br J Dermatol 1986; 114:401-7.

77. Lestringant GG, Frossard PM, Mukesh A, Galadari IH. Variations in lipid and lipoprotein levels during isotretinoin treatment for acne vulgaris with special emphasis on HDL-cholesterol. Intern J Dermatol 1997; 36:859-62.

78. Rodondi N, Darioli R, Ramelet AA et al. High risk for hyperlipidemia and the metabolic syndrome after an episode of hypertriglyceridemia during 13-cis-retinoic acid therapy for acne: a pharmacogenetic study. Ann Intern Med 2002; 136:582-9.

79. Marsden JR, Trinick TR, Laker MF, Shuster S. Effects of isotretinoin on serum lipids and lipoproteins, liver and thyroid function. Clin Chim Acta 1984; 143:243-51.

80. Friedman SJ. Leukopenia and neutropenia associated with isotretinoin therapy. Arch Dermatol 1987; 123:293-4.

81. Altman RS, Altman LJ, Altman JS. A proposed set of new guidelines for routine blood tests during isotretinoin therapy for acne vulgaris. Dermatology 2002; 204:232-5.

82. Strauss JS, Gottlieb AB, Jones T, et al. Concomitant administration of vitamin E does not change the side effects of isotretinoin as used in acne vulgaris: a randomized trial. J Am Acad Dermatol 2000; 43:777-84.

83. Barth JH, MacDonald-Hull SP, Mark J, et al. Isotretinoin therapy for acne vulgaris: a re-evaluation of the need for measurements of plasma lipids and liver function tests. Br J Dermatol 1993; 129:704-7.

84. Stainforth JM, Layton AM, Taylor JP, Cunliffe WJ. Isotretinoin for the treatment of acne vulgaris: which factors may predict the need for more than one course? Br J Dermatol 1993; 129:297-301.

85. Jones DH. A dosis-response study of 13-cis-retinoic in acne vulgaris. Br J Dermatol 1983; 108:343.

86. White GM. Recurrence rates after the first course of isotretinoin. Arch Dermatol 1998; 134:376-8.

87. Lelucher-Ceyrac D. Predictive factors for failure of isotretinoin treatment in acne patients: results from a cohort of 237 patients. Dermatology 1999; 198:278-83.

88. Cunliffe WJ, Gray JA, MacDonald-Hull S, et al. Cost effectiveness of isotretinoin. J Dermatol Treat 1991; 1:285-8.

89. Lee ML, Cooper A. Isotretinoin: cost-benefit study. Australas J Dermatol 1991; 32:17-20.

90. Wishart J, Villiger J. Cost-benefit of isotretinoin (Roaccutane). New Zealand Med J 1991; 8:193.

91. Bergfeld WF. The evaluation and management of acne: economic considerations. J Am Acad Dermatol 1995; 32:S52-6.

92. Newton JN. How cost-effective is oral isotretinoin? Dermatology 1997; 195(suppl1):10-4.

93. Warren KJ, Cruz Jr PD. Clinical outcome and cost analysis of isotretinoin versus conventional regimens in the treatment of moderate acne vulgaris in male patients. Pediatr Dermatol 1998; 15:329-31.

94. Wessels F, Anderson AN, Kropman K. The cost-effectiveness of isotretinoin in the treatment of acne. Part 2. A chronic medication plan profiling study. S Afr Med J 1999; 89:785-90.

95. Wessels F, Anderson AN, Kropman K. The cost-effectiveness of isotretinoin in the treatment of acne. Part 3. A cost-minimization pharmaco-economic model. S Afr Med J 1999; 89:791-4.

96. Coates P, Eady AE, Cove JH. Complementary therapies for acne (protocol). Cochrane Library, Internet, 12/23/2004.

97. Gupta AK, Cooper E, Cunliffe WJ, Gover MD. Oral isotretinoin for acne (protocol). Cochrane Library, Internet, 12/23/2004.

98. Lehmann HP, Andrews JS, Robinson KA, et al. Management of acne (structured abstract). Cochrane Library, internet, 12/23/2004.

99. Kunynetz RA. A review of systemic retinoid therapy for acne and related conditions. Skin Therapy Lett 2004; 9:1-4.

100. Layton AM, Cunliffe WJ. Guidelines for optimal use of isotretinoin in acne. J Am Acad Dermatol 1992; 27:S2-7.

101. Cunliffe WJ, van de Kerkhof PCM, Caputo R, et al. Roaccutane treatment guidelines: results of an international survey. Dermatology 1997; 194:351-7.

102. Ortonne JP. Oral isotretinoin treatment policy. Do we all agree? Dermatology 1997; 195:34-7.

103. Saurat JH. Oral isotretinoin. Where now, where next? Dermatology 1997; 195:1-3.

104. Meigel WN. How safe is oral isotretinoin? Dermatology 1997; 195:22-8.

105. Leyden JJ. The role of isotretinoin in the treatment of acne: personal observations. J Am Acad Dermatol 1998; 39:S45-9.

106. Tan JK. Perspectives on isotretinoin and the Canadian Consensus Guidelines on treatment of acne. Skin Therapy Lett 2000; 6:1-4.

107. Bickers DR, Saurat JH. Isotretinoin: a state-of-the-art conference. J Am Acad Dermatol 2001; 45:S125-8.

108. Gollnick H, Cunliffe WJ. Management of acne: a report from a global alliance to improve outcomes in acne. J Am Acad Dermatol 2003; 49:S1-38.

109. Berson DS, Chalker DK, Harder JC. Current concepts in the treatment of acne: report from a clinical roundtable. Cutis 2003; 72:5-13.

110. Goldsmith LA, Bolognia JL, Callen JP, et al. American Academy of Dermatology consensus conference on safe and optimal use of isotretinoin: summary and recommendations. J Am Acad Dermatol 2004; 50:900-6.

111. Furtado T, Santos SMB. Tratamento do acne pela isotretinoína: contra indicações e argumentos contrários. An Bras Dermatol 1990; 65:221-3.

112. Chen K, White TJ, Juzba M, Chang E. Oral isotretinoin: an analysis of its utilization in a managed care organization. J Manag Care Pharm 2002; 8:272-7.

113. Ackermann SP, Gottschalk RW. Oral isotretinoin and the use of "conventional therapy". J Manag Care Pharm 2003; 9:100-1.

114. Wert S. Identification and management of oral isotretinoin use inconsistent with product labeling. Manag Care Interface 2003; 16:41-3, 55.

115. Lowenstein EJ. Isotretinoin made S.M.A.R.T. and simple. Cutis 2002; 70:115-20.

116. Weinberg JM. Scars: the battle over isotretinoin. Cutis 2001; 68:18.

117. Mandekou-Lefaki I, Teknetzis A, Euthimiadou R, Karakatsanis G. Low-dosis schema of isotretinoin in acne vulgaris. Int J Clin Pharmacol Res 2003; 23:41-6.

118. Honeyman J. Isotretinoína oral a dosis bajas en el tratamiento del acné moderado. Dermatol Argent 1998; 4:338-44.

119. Strauss JS, Leyden JJ; Lucky AW et al. A randomized trial of the efficacy of a new micronized formulation versus a standard formulation of isotretinoin in patients with severe recalcitrant nodular acne. J Am Acad Dermatol 2001; 45:187-95.

120. Strauss JS, Leyden JJ, Lucky AW, et al. Safety of a new micronized formulation of isotretinoin in patients with severe recalcitrant nodular acne: a randomized trial comparing micronized isotretinoin with standard isotretinoin. J Am Acad Dermatol 2001; 45:196-207.

121. Stirling S, Spirito M, DiMarco M, Morelli G, Wada CY. Estudo comparativo de biodisponibilidade relativa entre duas formulações comerciais distintas de isotretinoína sistêmica existentes no Brasil. RBM Rev Bras Med 2003; 60:61-4.

122. Sardana K, Sehgal VN. Retinoids: fascinating up-and-coming scenario. J Dermatol 2003; 30:355-80.

3. Corticosteroides

Gilberto Adame Miranda, Eduardo David Poletti

Al ser el acné una enfermedad inflamatoria, es de esperar que tenga una respuesta adecuada al uso de corticosteroides, aun cuando para algunos este concepto parezca contradictorio. Se debe tener en cuenta que el uso de éstos deberá limitarse a indicaciones precisas, tipo de esteroide y tiempos muy bien definidos. De esta manera se podrán evitar los efectos indeseables asociados con su utilización, ya sea tópica o sistémica.

En la morfogénesis de las lesiones producidas por el acné se destacan las que son inflamatorias y polimórficas por su mayor trascendencia clínica e implicaciones terapéuticas.

Aún es controversial el acontecimiento histopatológico que da inicio a la inflamación (tipo de infiltrado predominante, presencia de IL-1α y otras citocinas proinflamatorias, grado de sensibilización a *Propionibacterium acnes* en cada paciente, etc.), por lo que todavía es difícil precisar un tratamiento específico.[1]

Si se considera como argumento terapéutico el efecto dual de los corticosteroides, antiinflamatorios y antiandrogénicos, su acción benéfica es indudable.

El mecanismo de acción biológico esteroideo se ejerce, entre otras vías, por su efecto mediado por receptores celulares específicos del núcleo y subsecuentes acciones de translocación, transcripción y transducción para síntesis proteica.[2]

Muchas de estas indicaciones son conocidas y utilizadas, aun cuando son pocos los artículos con estudios bien controlados que muestren su beneficio al analizar sus indicaciones más conspicuas.

Las *indicaciones aceptadas* para el uso de corticosteroides en acné son:

1. Acné nódulo-quístico severo.

2. Las formas especiales acné conglobata y acné fulminans.

3. Acné en tratamiento con isotretinoína.

4. Secuelas cicatrizales de acné (acné queloide).

Para el empleo tópico se utilizaron corticosteroides de alta potencia, como: *clobetasol, diflorasona y flurandrenolida*.[3] Sin embargo, no se comunicaron cambios significativos cuando se utilizaron por períodos breves en pacientes con acné moderado. Se los emplea en cremas o geles durante 10 a 12 días como máximo, debido a que su aplicación prolongada puede generar erupción papulopustulosa, demodicidosis, dermatitis perioral o rosácea esteroidea.[4,5-7]

En la modalidad sistémica, los corticosteroides indicados por vía oral son: *prednisona*, *prednisolona*, *deflazacort*, *dexametasona* y *metilprednisolona*. Éstos se utilizan en bajas dosis en pacientes con hiperandrogenismo adrenal o acné fulminans.[3,5,8,9]

Las dosis recomendadas son: *prednisona*, 2,5 a 7,5 mg diarios o en días alternos; *metilprednisolona*, 0,4 mg, o *dexametasona*, 0,25 mg diarios.[10] Los esteroides orales también se utilizan para disminuir los brotes de acné que se presentan en el 6% de los pacientes en los primeros dos meses de tratamiento con isotretinoína oral, sobre todo cuando éste se inicia en dosis de 1 mg/kg/día. Si el brote es severo, se recomiendan dosis de 0,5 a 1 mg/kg de peso diario por 2 a 3 semanas con disminución gradual.[11]

La dexametasona en bajas dosis puede ser de utilidad pero el riesgo de supresión suprarrenal es muy elevado.[12] El uso de los esteroides por vía parenteral es excepcional y en esos casos los que se emplean son *betametasona* o *metilprednisolona*.

Los corticosteroides intralesionales se utilizan en los casos de acné nodulo-quísitico. El fármaco de elección es la *acetonida de triamcinolona*, en dosis de 2,5 a 5 mg/ml diluidos 1:1 en solución salina (se prefiere, ya que reduce el dolor) o lidocaína al 1%, para una concentración final de entre 2,5 y 10 mg/ml. En las lesiones más gruesas, que ya estén formando queloides, como en el tronco, se usarán dosis entre 30 y 40 mg/ml, y en sitios con poco panículo adiposo, como la cara, se recomienda no exceder los 2-3 mg/ml.[13]

La técnica exige seleccionar las lesiones que muestren mayor protrusión sobre la superficie cutánea o las más dolorosas, y los fármacos se inyectan con aguja N° 27 o 30, en el centro de la lesión, con lentitud y hasta obtener el blanqueamiento del eritema. La intención es que el esteroide quede depositado a nivel de la dermis superficial.

Es muy importante una buena dilución del esteroide (en la jeringa primero debe cargarse el eseroide y con ulterioridad el diluyente), evitar su precipitación dentro de la jeringa a manera de cristales y percibir en forma adecuada por

palpación el nódulo o el quiste, en ocasiones fusionados a través de trayectos sinusales llamados "en conejera". La finalidad de esta dilución es disminuir el riesgo de cambios dérmicos, como atrofia cutánea, hemorragia, ulceración, discromías (hipopigmentación), calcificaciones, telangiectasias, granulomas y reacciones alérgicas. Si es necesario, este procedimiento puede repetirse cada 3 a 5 semanas.[1,13,14]

Bibliografía

1. Callen JP. Intralesional corticosteroids. J Am Acad Dermatol 1981; 4:149-51.
2. Levine RM, Rasmussen JE. Intralesional corticosteroids in the treatment of Nodulocystic acne. Arch Dermatol 1983; 119: 480-2.
3. Zuoboulis CC, Piquero-Martín J. Update and future of systemic acne treatment. Dermatology 2003; 206 (1) 37-53.
4. Bolognia JL, Jorizzo J, Rappini RP. Dermatology. Ed. Mosby, 2003, pp. 531-544/1051-59, vol. 1.
5. Habif TP. Clinical Dermatology. Ed. Mosby, 2004, pp 162-208.
6. Cunliffe WJ. The sebaceous gland and acne- 40 years on. Dermatology 1998; 196:9-15.
7. Cunliffe WJ, Gollnick H. Acne: diagnosis and management. Martin Dunitz, Ltd. London, 2001.
8. Hull SM, Cunliffe WJ. The use of a corticosteroid cream for immediate reduction in the clinical signs of acne vulgaris. Acta Derm Venereol 1989; 69(5) 452-456.
9. Plewig G, Kligman AM. Acne and Rosacea, 3rd ed. Springer-Verlag. New York, 2000.
10. Lucky AW. Endocrine aspects of acne. Pediatr Clin North Am Jun 1983; 30(3) 495-9.
11. Katsambas A, Papakonstantinou A. Acne: Systemic Treatment. Clinics in Dermatol 2004; 22, 412-18.
12. Thiboutot D. Acne: Hormonal Concepts and Therapy. Clinics in Dermatol 2004; 22, 419-28.
13. Usatine RP, Quan MA. Pearls in the management of acne. Primary Care; Clin Office Practice 2000; 27 (2).
14. Kaminsky A, Lago R. Tratamiento del Acné. Dermatología Argentina 2004; Vol. X, Nº 3.

4. Hormonas

Marcela C. Cirigliano

Hace tiempo que se conoce la influencia hormonal sobre la unidad pilosebácea y sus implicaciones en el desarrollo del acné. La mayoría de los andrógenos circulantes tiene un doble origen: gonadal y adrenal. Su acción a nivel de la unidad pilosebácea, en particular importante durante la adrenarca (pubertad temprana), se refleja en un aumento del tamaño y la secreción de la glándula con la aparición de las primeras lesiones de acné en aquellos sujetos en los que concurren otros factores determinantes (genéticos y ambientales).

Además, hay otras evidencias clínicas que refuerzan el papel de los andrógenos en la patogenia del acné: estados hiperandrogénicos de tipo metabólico o tumoral en los que el acné constituye una de sus manifestaciones clínicas, y por el contrario, sujetos "resistentes a los andrógenos" por disfuncionalidad del RA, que no producen sebo y no desarrollan acné.

Por otro lado, la piel y en especial la glándula sebácea poseen la maquinaria biosintética necesaria para la producción local de andrógenos: la acción coordinada de las enzimas 17 beta hidroxiesteroide deshidrogenasa (17β-HSD) y 5 alfa reductasa (5-α reductasa) da como resultado la producción local de andrógenos potentes, como testosterona (T) y dihidrotestosterona (DHT), que constituyen los ligandos más relevantes del receptor androgénico (RA) localizado en glándula sebácea (capa basal) y los queratinocitos de la vaina radicular externa del folículo piloso. Esta producción local y sus efectos sobre la unidad pilosebácea fundamentan el uso de la terapia hormonal no sólo en las condiciones asociadas con estados hiperandrogénicos (irregularidades del ciclo menstrual, acné, hirsutismo, alopecia areata), sino también en los casos de acné persistente y resistente a otras terapias, en mujeres en las que se registran niveles normales de andrógenos circulantes y este tratamiento permite buenos resultados.[1]

Todos estos elementos sustentan la terapia hormonal del acné, representada por los antiandrógenos o bloqueantes del RA, fármacos que ejercen un antagonismo competitivo del receptor (acción in situ glandular), y los anticonceptivos orales (estrógenos combinados con progestinas o antiandrógenos) y glucocorticoides, que son los fármacos capaces de inhibir la producción gonadal y adrenal de andrógenos, respectivamente (fig. 8.4-1).

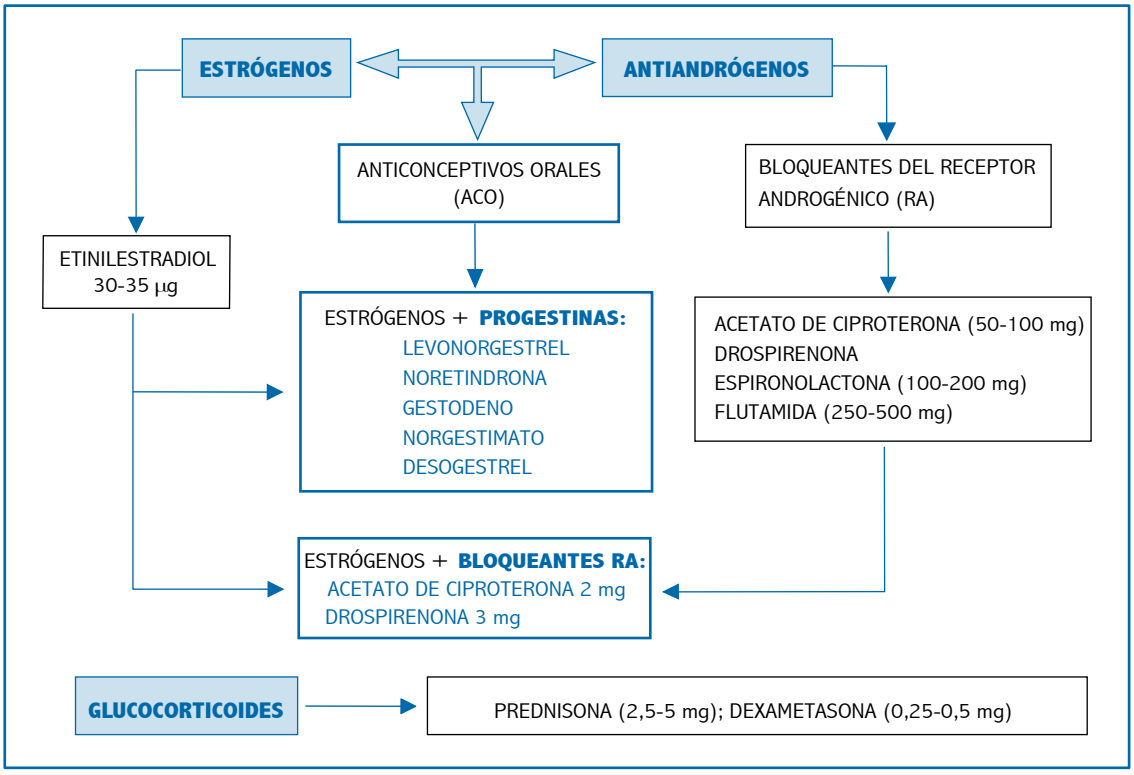

Fig. 8.4-1. Tratamiento hormonal del acné.

Antiandrógenos

Los antiandrógenos actúan como antagonistas competitivos del receptor androgénico. La excepción a este mecanismo de acción la representan la finasterida y la dutasterida, que no bloquean el RA sino que inhiben la 5α reductasa tipos I (dutasterida) y II (finasterida y dutasterida).

Los bloqueantes del RA usados en el tratamiento del acné pueden ser esteroideos, como espironolactona, ciproterona y drospirenona, o no esteroideos, como flutamida.

En todos los casos en que se utilicen como monodrogas deberá indicarse un método anticonceptivo eficaz para evitar posibles malformaciones en el feto masculino (p. ej., hipospadias) y masculinización del feto femenino.

Espironolactona

Es un inhibidor de la aldosterona (efecto diurético) y un antagonista débil del RA. Compite con T y DHT por el RA, e inhibe la proliferación del sebocito.[2] Reduce la tasa de excreción de sebo en un 30 a un 50% (disminución dependiente de la dosis). En dosis elevadas puede interferir con la esteroidogénesis adrenal y gonadal, por bloqueo del citocromo P-450. Además, tendría un efecto menor sobre la actividad de la 5α reductasa y compite con los andrógenos por su unión a la globulina transportadora de hormonas sexuales.[3]

Las dosis recomendadas están en el rango de 100 a 200 mg/día; sin embargo, también se informaron buenos resultados con 25 a 50 mg/día en algunos casos particulares de acné, como brotes esporádicos de lesiones inflamatorias o quistes aislados,[4] o bien cuando se asocia con otras terapias. Estas dosis menores permiten reducir el perfil de efectos colaterales asociados con su administración.

Se indica en mujeres que padecen acné e hirsutismo, en especial en el contexto clínico de un hiperandrogenismo (síndrome del ovario poliquístico), asociado con anticonceptivos orales (*Fotos: Clínica 10, 15 y 19*).

Los efectos adversos más habituales son: irregularidades menstruales, mastalgia, cefaleas, letargia y trastornos gastrointestinales. Para ajustar las dosis sobre la base de la respuesta y la tolerabilidad se recomienda el monitoreo bioquímico durante su administración.

Flutamida

Es un potente antagonista no esteroide del RA, aunque su afinidad por él es menor que la correspondiente a espironolactona. El rango de dosis es de 250 a 500 mg/día. Las dosis más altas, de 500 mg/día se utilizan con buena respuesta en casos de hirsutismo;[5] sin embargo, para tratar el acné suelen ser suficientes dosis de 250 mg/día6 asociadas con un anticonceptivo oral.

El efecto adverso más importante de este fármaco es la hepatotoxicidad, por lo que se recomienda el monitoreo con pruebas de función hepática durante su

uso en cualquier dosis. Con dosis mayores que 500 mg/día el riesgo de hepatotoxicidad aumenta el 1 al 5%.[6]

Acetato de ciproterona

Es un bloqueante del RA y tiene acción de progestágeno en la forma combinada de los anticonceptivos orales. La dosis como monodroga es de 50 a 100 mg/día, con un buen perfil de eficacia (un 75 a un 90% de respuesta en mujeres con acné).[4] En anticonceptivos orales su dosis es de 2 mg, combinada con etinilestradiol (EE) 30 a 35 μg.

Anticonceptivos orales (ACO)

En el presente los ACO constituyen la opción más empleada para el tratamiento hormonal del acné. Son una combinación de estrógenos y progestágenos, también llamados progestinas.

Los estrógenos aumentan la síntesis hepática de la globulina transportadora de hormonas sexuales (GTHS, o SHBG en inglés). La globulina al unirse a la testosterona libre (forma biológicamente activa) reduce sus niveles plasmáticos elevados por la superproducción adrenal y gonadal.

Los ACO también suprimen la ovulación y por ende la producción ovárica de andrógenos. En la mayoría de ellos, y en especial los que se usan para el tratamiento del acné, el estrógeno es etinilestradiol, en dosis que varían entre 20 y 35 μg (en el presente éstas se conocen como píldoras con "dosis bajas" o "modernas").[7]

Los progestágenos o progestinas son estranos o gonanos derivados de la serie 19-nor, y cada uno posee grados diversos de actividades androgénicas, estrogénicas y antiestrogénicas. Los más recientes, también llamados de tercera generación, como norgestimato y desogestrel, poseen menor acción androgénica que otras progestinas, ya que son más selectivos para el receptor de progesterona que para el RA. La drospirenona es una nueva progestina derivada de la 17α-espironolactona, que además posee acción mineralocorticoide, lo que resulta beneficioso para evitar la retención de líquido asociada con los ACO.

Con ACO se informaron reducciones del 50 al 75% de los recuentos de lesiones inflamatorias.[8,9] Con la combinación de EE y levonorgestrel se comunicó un 75% de reducción en comedones y un 50% menos de lesiones inflamatorias.[10] En dos estudios grandes que involucraron a alrededor de 500 mujeres con acné moderado tratadas con la combinación EE y norgestimato se informó mejoría en lesiones totales y respuesta global del acné luego de 6 meses de tratamiento, con un índice del 50 al 60% de reducción en las lesiones inflamatorias.[11,12] En la actualidad los ACO más utilizados en el tratamiento del acné, en especial en algunos países de América latina, son las combinaciones de EE y acetato de ciproterona (Diane 35®), así como EE y drospirenona (Yasmin®). En un estudio de 128 mujeres con acné leve a moderado se comparó la eficacia de ambos durante 9 ciclos de tratamiento. Se observaron reducciones similares de los recuentos de lesiones, con un 60% de los recuentos de lesiones inflamatorias.[8]

Los efectos colaterales más comunes con el uso de ACO son los gastrointestinales –náuseas y vómitos, más frecuentes al inicio de la terapia–, y la mastalgia –también más habitual durante los primeros ciclos–. Durante el tratamiento pueden presentarse sangrados intermenstruales y amenorrea; asimismo, con su suspensión puede producirse una amenorrea de duración variable (hasta 6 meses). Otros efectos secundarios son cefaleas y migrañas, edemas y aumento de peso. Los ACO pueden favorecer el desarrollo de trombosis, colelitiasis y hepatotoxicidad. Los primeros ACO en dosis altas originaban hipertensión en el 4 al 5% de las mujeres normotensas y un 10 a un 15% de las que tenían antecedentes. Esta incidencia disminuyó en grado notable con los preparados en dosis bajas o modernos, así como el riesgo de patología cardiovascular en general (tromboembolismo venoso), en especial en pacientes que no tienen otros factores de riesgo, como hipertensión, tabaquismo y diabetes. Con respecto al perfil lipídico, con los preparados en dosis bajas no se observaron cambios en los niveles de colesterol o lipoproteínas totales, aunque se informaron aumentos leves en los triglicéridos.

En relación con el riesgo de cáncer, los ACO pueden agravar el riesgo de neoplasia cervicouterina, una a dos veces, pero en las mujeres que los consumen por más de cinco años y que presentan infección persistente por virus del papiloma humano (HPV). No hay una diferencia significativa en el riesgo acumulado de cáncer de mama en las mujeres que siempre consumieron ACO y las que nunca lo hicieron. Los ACO por combinación no aumentan la incidencia de cáncer endometrial, incluso hay datos de que la reducen, al igual que en el caso del cáncer de ovario.[7]

Corticosteroides

Se los utiliza en dosis bajas para el tratamiento del hiperandrogenismo generado por la hiperplasia adrenal congénita de inicio tardío, causada por el déficit de 21 hidroxilasa (3% en mujeres con hirsutismo). En general se utiliza prednisona en dosis bajas, 2,5 a 5 mg/día, o dexametasona, 0,25 a 0,5 mg; sin embargo, con esta última el riesgo de supresión adrenal es mayor. Para controlar la respuesta al tratamiento se monitorean los niveles de sulfato de dehidroepiandrosterona (DHEA-S).

Bibliografía

1. Thiboutot D. Hormones and acne: pathophysiology, clinical evaluation and therapies. Semin Cutan Med surg 2001; 203: 144-53.
2. Zouboulis CC, Xis L, Akamatsu H, et al. The human sebocyte culture model provides new insights into development and management of seborrhea and acne. Dermatology 1998; 196: 21-31.
3. Carmina E. A risk-benefit assessment of pharmacological therapies for hirsutism. Drug Saf 2001; 24: 267-76.
4. Thiboutot D. Acne: Hormonal concepts and therapy. J Clin Dermatol 2004; 22: 419-28.
5. Cussan I, Dupont A, Belanger A, et al. Treatment of hirsutism with the pure anti-androgen flutamide. J Am Acad Dermatol 1990; 23: 462-9.
6. Shaw JC. Acne: Effect of hormones on pathogenesis and management. Am J Clin Dermatol 2002; 3 (8): 571-78.
7. Loose DS y Stancel GM. Estrógenos y progestágenos. Brunton LL, Lazo JS, Parker KL. Goodman & Gilman. Las bases farmacológicas de la terapéutica. Ed McGraw-Hill. España, 2006: 1541-72.
8. van Vloten W, van Haselen C, van Zuuren E, et al. The effect of two combined oral contraceptives containing either drospirenona or cyproterone acetate on acne and seborrhea. Cutis 2002; 69 (suppl4): 2-15.

9. Greenwood R, Brummit L, Burke B, et al. Acne: double-blind clinical trial and laboratory trial of tetracycline, oestrogen cyproterone acetate, and combined treatment. Br Med J 1985; 291: 1231-5.

10. Lemay A, Dewailly SD, Grenier R, et al. Attenuation of mild hyperandrogenic activity in postpuberal acne by a triphasic oral contraceptive containing low doses of ethynil estradiol and d,l-norgestrel. J Clin Endocrinol Metab 1990; 71: 8-14.

11. Lucky A, Henderson T, Olson W, et al. Effectiveness of norgestimate and ethynil estradiol in treating moderate acne vulgaris. J Am Acad Dermatol 1997; 37: 746-54.

12. Redmond GP, Olson WH, Lippman JS, et al. Norgestimate and ethynil estradiol in the treatment of acne vulgaris: a randomized placebo-controlled trial. Obstet Gynecol 1997; 89: 615-22.

Capítulo 9

Resistencia bacteriana

María Isabel Herane

Propionibacterium acnes (*P. acnes*) es un microorganismo lipófilo, gram-positivo, anaerobio aerotolerante, de crecimiento lento, resistente a la fagocitosis, residente en la flora normal de la piel y otros tejidos (cavidades oral, nasal, intestinal, ocular, etc.). Se desarrolla en mayor medida en la superficie de la piel, en áreas ricas en glándulas sebáceas, y hay diferencias en la colonización en relación con la edad y el sitio corporal. Los niveles aumentan en la pubertad y se concentran en cara y cuero cabelludo. Su papel como patógeno en el acné aún no está bien aclarado; sin embargo, hay una correlación elevada entre la producción sebácea y los niveles de *P. acnes*. El sebo, al parecer, sirve de sustrato para el crecimiento de *P. acnes*.[1,2,3]

Este microorganismo coloniza y agrava la descamación anormal del conducto pilosebáceo, e induce la producción de IL-1, que agrava la comedogénesis. Secreta enzimas extracelulares, lipasas y hialuronidasas. Estas enzimas son potentes quimioatrayentes de polimorfonucleares y monocitos, estimulan la producción de IL-1, IL-8 y TNF-α, activan el complemento y la producción de C5a, hidrolizan ácidos grasos libres desde los triglicéridos e inducen la formación de granulomas a través de fragmentos de las paredes celulares que estimulan los macrófagos. Esto explica la severidad y la cronicidad de la inflamación en algunos pacientes. Individuos con acné severo no tienen mayor cantidad de *P. acnes* sino una respuesta del huésped diferente.

En estudios de biopsias superficiales no se halló una asociación entre el número de *P. acnes* en la superficie de la piel y la severidad de la enfermedad. Esto se debe a que las muestras se obtienen de muchos folículos, lo que enmascara la mayor densidad de microorganismos en algunos y una colonización baja en otros. Se observa un empeoramiento del acné cuando hay resistencia a los antibióticos. Ambos son argumentos a favor del papel patogénico de *P. acnes* en el acné.[4,5]

ANTIBIÓTICOS EN EL ACNÉ

En los casos de acné el comportamiento de los antibióticos no se desarrolla en el sentido de una infección bacteriana clásica; el mecanismo de acción no está muy claro pero se sabe que éstos funcionan. Los antibióticos actúan por dos mecanismos. Uno es la destrucción de las bacterias; sin embargo, se observa que la magnitud en la reducción del número de bacterias no se correlaciona con la eficacia clínica de los agentes individuales. El segundo mecanismo es una inhibición en la producción de estímulos proinflamatorios.

Se conocen en gran medida las propiedades inmunomoduladoras y los efectos antiinflamatorios, como inhibición de colagenasas y metaloproteinasas, de las tetraciclinas,[5] así como los efectos inmunomoduladores de los macrólidos, aunque se sabe menos de estos efectos respecto de la clindamicina. Los tres antibióticos son concentrados por los leucocitos y al usarse por vía oral pueden llegar en concentraciones varias veces superiores a las séricas a los sitios de inflamación. La inmunomodulación afecta las vías específica e inespecífica, e inhibe la producción de mediadores inflamatorios. Las tetraciclinas, además, poseen una actividad antioxidante y las eritromicinas, una acción antiproliferativa.[4,5-7]

Un antibiótico puede fallar en el manejo del acné por diversas razones: dosis inapropiadas por tiempos inadecuados, malas instrucciones en relación con la toma del fármaco (p. ej., tetraciclinas con comidas/antiácidos), incumplimiento, tasas elevadas de excreción de sebo (lo que permite menor concentración intraductal), infecciones secundarias (foliculitis por gramnegativos (*Fotos: Clínica 95 y 96*), levaduras) y, por último, sobrecrecimiento de cepas de *P. acnes* resistentes.

Cuando un paciente comienza a responder mal a una terapia con antibióticos como consecuencia de cepas resistentes, hay resistencia bacteriana. Cuando el acné responde a un antibiótico en menor medida que la esperada, y es por una razón cualquiera (explicable o no) hay acné recalcitrante.[8]

RESISTENCIA BACTERIANA

Las primeras cepas de *Propionibacterium* relativamente insensibles a eritromicina y clindamicina se detectaron en los Estados Unidos a fines de la década de 1970 en extractos de comedones de pacientes con acné posterior a tratamientos tópicos con estos antibióticos.[9] Si bien se dio poca importancia a estos resultados, en retrospectiva eran el inicio de una tendencia que llegó a niveles serios. Las primeras cepas con resistencia elevada a la eritromicina se detectaron a partir de 1983.[10] Desde entonces en numerosos países aparecieron publicaciones referidas a *Propionibacterium* resistentes, que aumentaron en forma sostenida. En una revisión de AJ Cooper se demostró un incremento de la resistencia desde un 0% en 1976 hasta un 20% en 1988, y hasta un 62% en 1996. La resistencia de *P. acnes* fue más común a eritromicina, clindamicina, tetraciclina, doxiciclina y trimetroprima.[11]

En estudios realizados en Leeds durante 6 años en pacientes ambulatorios portadores de acné se demostró que el número de individuos con cepas resistentes

aumentó en forma sostenida desde un 34,5% en 1991 hasta un 60% en 1996.[12,13] Estas cifras se incrementaron a un 68% en 2000 (Conferencia Eady, Grupo GLEA, 2004). La resistencia a la eritromicina fue la más frecuente. Un 16% mostraba resistencias múltiples a tetraciclina, eritromicina y clindamicina. La resistencia individual a tetraciclina se mantuvo estable en alrededor de un 20% desde 1994. En una investigación en pacientes con acné atendidos por médicos generales se demostró que un 28,8% porta una o más cepas de microorganismos resistentes, y la resistencia a la eritromicina también fue la más común.[12,13]

En investigaciones recientes en países del Mediterráneo se comprobó una alta prevalencia de cepas resistentes a eritromicina y clindamicina. Las cifras más elevadas se registraron en España, con un 91% y un 92,4%, respectivamente; en Grecia la resistencia fue de un 73,3% para ambos antibióticos, y en Italia, de un 59,5%. Las resistencias más bajas se detectaron en el Reino Unido, Suecia y Hungría, con cifras entre el 41,5 y el 51,4%. En Suecia y el Reino Unido se observó resistencia a las tetraciclinas (la más alta se registró en el Reino Unido, con un 26,4%). No se pesquisaron cepas resistentes a tetraciclina en Italia ni en Hungría. La prevalencia de cepas resistentes en la piel de los contactos de pacientes no tratados varió desde el 41% en Hungría hasta un 86% en España, y no se encontró colonización de *Propionibacterium* resistentes entre los dermatólogos que manejaban a los pacientes.[14]

Otros países donde se detectó resistencia son Francia, Nueva Zelanda, Singapur, Japón y los Estados Unidos (quizás con las tasas más altas de resistencia a las tetraciclinas). En Chile en estudios in vitro en 53 cepas de pacientes con acné se demostraron 2 cepas de *P. acnes* resistentes a eritromicina y 1 resistente a tetraciclina/doxiciclina. Todas las cepas fueron sensibles a minociclina, penicilina y nadifloxacina (Gubellin W y col. Poster Congreso Chileno de Dermatología, 2002).

Las lesiones de acné están colonizadas por *P. acnes* y *S. epidermidis* en forma simultánea, y se observó que esta colonización es de un 50% para cada bacteria. Es importante seleccionar el antibiótico con cuidado. Se detectaron resistencias a los antibióticos para más del 30% de *S. epidermidis*, con cepas resistentes a eritromicina, roxitromicina y clindamicina. Estos antibióticos no deben recomendarse para terapias prolongadas en casos de acné. Además, se debe considerar la capacidad de transferencia de resistencia vía plasmidios a *S. aureus*, que ya ha sido comprobada.[15]

El grado de resistencia de las diferentes propionibacterias varía de manera considerable para cada uno de los principales antibióticos antiacné. La mayoría de las cepas es resistente a eritromicina, clindamicina (una lincosamida) y otros antibióticos MLS. La concentración inhibitoria mínima (CIM) para tetraciclina contra *P. acnes* en pacientes en tratamiento de larga data con este fármaco puede ser 4 a 5 veces más elevada que en los que presentan acné sin terapia antibiótica o en los que no tienen acné. La resistencia a eritromicina es la más detectada. El promedio de CIM para eritromicina puede ser 100 veces superior en los que están en tratamiento con este antibiótico por períodos prolongados que en los otros grupos. Al correlacionar el curso clínico del tratamiento con la presencia o la ausencia de cepas resistentes (incremento

de CIM para tetraciclina y eritromicina > 10 veces) se comprueba que los infectados por cepas resistentes tienen un conteo bacteriano mayor y resultados clínicos más deficientes que los infectados por cepas sensibles.[10,16] La resistencia a la minociclina es rara (< 2%) y los valores de CIM también son más bajos.

Las bases moleculares de resistencia se observaron por primera vez en el Reino Unido y se producen por mutaciones en tres puntos, que afectan a los genes que codifican el mRNA 23S para eritromicina y 16S para tetraciclina. Estas mutaciones están presentes en cepas aisladas en Europa, Australia, Estados Unidos y Japón. Asimismo, se describieron otras cepas resistentes que no presentan estas mutaciones y cuyo mecanismo de reducción de la susceptibilidad antibiótica permanece sin dilucidar.[14,17] Al parecer existe la probabilidad de una transferencia de un gen de resistencia movible, como se comprobó con la adquisición del *erm X* desde *Corynebacterium* de la piel.[18] Las mutaciones descriptas confieren altos niveles de resistencia a todos los antibióticos MLS. La mayoría de las cepas aisladas tiene mutaciones en los sitios de unión 23S RNA, lo que confiere grados variables de resistencias cruzadas entre antibióticos y puede favorecer una transferencia de resistencia de eritromicina a clindamicina. Además, la resistencia puede ser transmitida a otros microorganismos, en especial estafilococos.[19]

La prevalencia de cepas resistentes se confirmó en contactos cercanos de pacientes con acné, en los que se pueden hallar colonias en proporciones significativas (desde un 86% en España hasta un 41% en Hungría).[14] En otros estudios se informaron cifras cercanas al 50%.[20] La diseminación de cepas resistentes se produce en primer término de persona a persona, por transferencia de cepas resistentes preexistentes por contacto de la piel, o de manera indirecta por medio de toallas, ropa de cama, etc. La diseminación se extiende a contactos no tratados, lo que sugiere que las cepas resistentes pueden colonizar la piel en ausencia de una presión selectiva, o que esta presión selectiva se extiende a los contactos, por ejemplo, por transferencia de antibióticos tópicos en la piel de los pacientes al contacto más cercano. Los hijos y los parientes jóvenes de pacientes con acné pueden estar colonizados de novo por cepas resistentes al nacer o durante la pubertad. Además, se comprobó que dos tercios de los médicos dermatólogos que tratan pacientes con acné presentan en su cara colonias integradas por cepas resistentes, y en casos eventuales pueden actuar como vectores. Por lo tanto, es recomendable lavarse las manos con prolijidad entre la consulta de un paciente y otro.

En la tabla 9-1 se presenta un resumen de conclusiones tentativas sobre la prevalencia de resistencia a los antibióticos en *P. acnes*.[8]

Factores que promueven la resistencia bacteriana

Las lesiones de acné se comportan como infecciones foliculares por separado y la respuesta es independiente. Algunas lesiones contienen cepas de *P. acnes/P. granulosum* susceptibles, otras, variantes resistentes, y algunas, mezcla de cepas sensibles y resistentes.

Tabla 9-1. Conclusiones tentativas sobre prevalencia de resistencia a los antibióticos en *P. acnes*[8]

En Europa, EE.UU., Oriente medio y Australasia se detectaron cepas de P. acnes resistentes a un antibiótico antiacné o más. No hay datos de prevalencia nacional en ningún país.
Las tasas de resistencia son variables entre los países; la metodología usada es comparable, por lo que se asume que las diferencias son reales.
Las resistencias aisladas a eritromicina y clindamicina son más comunes que las aisladas a tetraciclina. Un 50% de las cepas presenta resistencia combinada a eritromicina/clindamicina. El promedio de resistencia a tetraciclina es de un 20% en Europa y un 30% en los Estados Unidos.
Se registró un incremento sostenido de cepas resistentes, que duplicaron los porcentajes entre 1991 (34,5%) y 1996 (64%) (Reino Unido).
A menudo lo contactos cercanos presentan colonización por cepas resistentes a eritromicina y clindamicina. La colonización por cepas resistentes a tetraciclina es rara.
La probabilidad de colonización por cepas resistentes es mayor entre pacientes en tratamiento en el momento de la toma de la muestra.
En pacientes que nunca recibieron antibióticos para el acné se puede hallar colonización por cepas resistentes.
No hay evidencias de que el uso de antibióticos para otras patologías diferentes al acné conduzca a P. acnes a la resistencia.

El sobrecrecimiento de cepas resistentes se incrementa con la duración del tratamiento. Tanto la vía tópica como la oral pueden seleccionar resistencias. En pacientes no tratados con anterioridad las cepas resistentes emergen entre 12 y 24 semanas luego del inicio de la terapia (más de 18 semanas para tetraciclinas y de 8 a 12 semanas para eritromicina oral, así como eritromicina y clindamicina tópicas en ausencia de peróxido de benzoílo).[21] Los cursos repetidos de antibióticos orales, así como el uso secuencial o simultáneo de antibióticos con diferencias químicas favorece que se seleccionen cepas multirresistentes. Siempre es preciso recordar que *Propionibacterium* no se erradica después de un tratamiento antibiótico exitoso para el acné, sino que permanece como parte de la flora residente. Estas bacterias tienen una gran capacidad de adaptación y una cepa puede ser resistente a 3 antibióticos o más, o pueden seleccionarse dos o más cepas portadoras de resistencias diferentes.

El cumplimiento inadecuado del tratamiento es otra razón que promueve esta resistencia. En los pacientes que empiezan a olvidarse de tomar algunas dosis es posible que los niveles en piel y séricos del antibiótico caigan por debajo de la CIM del fármaco para cepas sensibles y en casos eventuales se pueden seleccionar cepas resistentes.[12] Las tasas elevadas de excreción sebácea reducen las concentraciones de los antibióticos a niveles subinhibitorios, lo que podría estimular la selección de cepas resistentes.[22]

El uso de antibióticos tópicos es otra preocupación en el desarrollo de cepas resistentes. Si se aplica en forma correcta, el fármaco estará presente en concentración suficiente para exceder la CIM de cepas resistentes. No obstante, aun en pacientes que cumplen con el tratamiento, se genera un gradiente en el que la concentración del antibacteriano declina en forma progresiva desde el centro hacia la periferia, lo que permite el desarrollo eventual de cepas resistentes en áreas donde la concentración del antibiótico es menor.[23] Si el cumplimiento del tratamiento falla los microorganismos resistentes pueden recolonizar las áreas ya tratadas. Para aquellos antibióticos tópicos cuyas concentraciones en la piel

están por debajo de la CIM del fármaco para cepas resistentes, la selectividad afectará toda el área de tratamiento.

La acción de los antibióticos no es en primer término anti-*Propionibacterium* y el gradiente de concentración de un antibiótico a través del folículo es inversa para antibióticos tópicos versus orales. Por ello, lo que importará en la actividad de un antibiótico contra *P. acnes* resistentes será su modo de acción variable, según la vía de administración.

El uso simultáneo de antibióticos tópicos con un segundo ingrediente activo, ya sea peróxido de benzoílo o acetato de zinc, reduce el número de cepas resistentes a eritromicina de *P. acnes* y *Staphylococcus* coagulasa negativo en la superficie de la piel, y se observan mejorías clínicas en pacientes que presentan colonización con alto número de cepas resistentes antes del tratamiento.[24-26]

P. acnes y *P. granulosum* pueden encontrarse en otros tejidos aparte de la piel, y en fosas nasales se pesquizaron cepas con patrón de resistencia similar a los de la piel, lo que indica que las dos poblaciones forman un continuo y representan un probable reservorio de resistencia.[13]

Sospecha de resistencia bacteriana

La mayoría de los clínicos tiene poco acceso al cultivo de *P. acnes* y a estudios de sensibilidad a los antibióticos. Los pacientes en mayor riesgo de desarrollar esta resistencia pueden identificarse como los tratados con antibióticos secuenciales por períodos prolongados; pacientes que responden de manera deficiente; aquellos que presentan recaídas; los que confiesan mal cumplimiento de las indicaciones; los sujetos que viven con pacientes con acné en tratamiento con antibióticos, y los que se atienden en forma ambulatoria en clínicas de la especialidad por mucho tiempo. Los individuos tratados en policlínicos generales tienen menor probabilidad de portación de cepas resistentes; asimismo, ésta es improbable en aquellos que no recibieron tratamiento para su acné con anterioridad, los que tienen buena respuesta terapéutica y los tratados con medicamentos no antibióticos.[12]

Conductas ante la sospecha de resistencia bacteriana

Cuando se sospecha resistencia bacteriana en un paciente en tratamiento se pueden tomar las decisiones siguientes:

- Cambio de la vía de administración;
- Cambio a otro antibiótico de la misma clase o diferente;
- Cambio a una formulación combinada de un antibiótico con otro agente.

Teniendo en cuenta que la resistencia de *P. acnes* a clindamicina y eritromicina es más frecuente que a tetraciclinas, una posibilidad es cambiar la terapia tópica de cualquiera de estos antibióticos por tetraciclina oral (se prefiere oxitetraciclina). El cambio de tetraciclina a eritromicina o clindamicina no se recomienda, ya que en la mayoría de los países con detección de *P. acnes* resistentes

se observó resistencia cruzada a estos antibióticos en el 50% o más de las cepas estudiadas.

Cuando se comprueba que el tratamiento con oxitetraciclina falla por resistencia de *P. acnes*, introducir otras tetraciclinas también generará malos resultados, en especial si se suministran a dosis insuficientes o por debajo de las dosis terapéuticas máximas. Puede ser útil tratar con dosis elevadas.

Si la causa de la falla es el mal cumplimiento de una terapia tópica, puede ser útil suministrar una terapia con tetraciclinas.

Al escoger tetraciclinas de primera y segunda generación debe considerarse el costo/beneficio; para muchos especialistas los factores de riesgo en especial importantes de la minociclina, como hipertensión endocraneana benigna, hiperpigmentación, hepatitis autoinmune y síndrome símil lupus, desincentivan su uso.

Como alternativa de tratamiento en la prevención y el manejo de resistencia se recomiendan las terapéuticas combinadas con preparados que contienen un antibiótico y otro componente no antibiótico. Hay dos formulaciones básicas de este tipo: un antibiótico (eritromicina, clindamicina) combinado con peróxido de benzoílo con amplia acción bactericida, o un antibiótico combinado con un retinoide. La combinación de peróxido de benzoílo permite una acción bactericida inicial sin considerar si las cepas son sensibles o resistentes, y una acción antibiótica inhibitoria secundaria. El peróxido de benzoílo es igualmente activo contra cepas susceptibles y resistentes. Los efectos beneficiosos adicionales de la combinación se deben a una interacción entre el antibiótico y el peróxido de benzoílo, o a efectos adicionales del antibiótico, además de los antimicrobianos.[26-32]

El peróxido de benzoílo es el mejor compuesto para el manejo y la prevención de resistencia bacteriana. Utilizado en áreas de cepas resistentes, éstas desaparecen en 2 a 3 días en forma rápida y eficaz. Esto también es factible con el uso de acetato de zinc y peróxido de hidrógeno. Las cepas resistentes sólo se eliminan en las áreas de aplicación, mientras que se mantienen en los sitios de reservorio, como las fosas nasales.

La isotretinoína oral reduce de manera dramática el número de *P. acnes* resistentes a eritromicina, clindamicina y tetraciclina en tratamientos con 1 mg/kg/día. Se observan caídas de un 20-45% de la proporción de cepas resistentes a distintos antibióticos a los 2 meses de iniciada la isotretinoína oral y estas cifras llegan al 90% a las 20 semanas de tratamiento. La erradicación es más lenta que con peróxido de benzoílo, afecta la piel y otras áreas que son reservorios de *P. acnes*, y es una reducción sostenida en el tiempo. Sin embargo, a las 12 semanas postratamiento se encuentra colonización en fosas nasales en hasta un 10% de los pacientes estudiados.[33,34]

Los retinoides tópicos, comedolíticos y anticomedogénicos por excelencia, usados en asociación o en combinación con antibióticos tópicos u orales reducen el desarrollo de cepas resistentes de *P. acnes*, pues permiten una acción sinérgica con un manejo más eficaz y rápido de las lesiones

inflamatorias, que facilita la inhibición de factores quimiotácticos, la expresión del factor de transcripción AP-1, la producción de citocinas y las funciones macrofágicas, además de permitir una mejor penetración de los agentes antimicrobianos.[35]

Recomendaciones para la prevención de resistencia bacteriana [7,8,12,33,34,36]

Con el propósito de contribuir a mejorar la prescripción de antibióticos y reducir la selección y la diseminación de cepas resistentes de *P. acnes,* se plantean algunas sugerencias:

a) no prescribir antibióticos a menos que sea absolutamente necesario;

b) suministrar tratamientos por períodos breves (4-6 meses para terapia oral y 3 meses para terapia tópica). Utilizar dosis adecuadas. Recordar que los pacientes con peso corporal elevado deben recibir dosis altas, sobre todo si presentan colonización por cepas menos sensibles;

c) si se requiere tratamiento más prolongado, reutilizar el mismo antibiótico (a menos que haya perdido eficacia);

d) para eliminar cepas resistentes cutáneas, usar peróxido de benzoílo por períodos de 5-7 días entre los cursos de antibióticos;

e) implementar una política de uso de antibióticos;

f) evitar el uso simultáneo de terapias oral y tópica con antibióticos diferentes;

g) reforzar la importancia del buen cumplimiento entre los pacientes y asegurarse que se comprendieron de manera adecuada los esquemas y las indicaciones sobre la toma de los antibióticos;

h) reeducar acerca de no esperar un cambio constante de los esquemas de tratamiento;

i) recordar que los retinoides no promueven resistencia;

j) no usar antibióticos en tratamientos de mantenimiento o inmediatamente después de isotretinoína oral;

k) usar isotretinoína oral más temprano que tarde y no sólo en casos de acné severo, sino también en los menos severos pero de evolución tórpida.

Otras cuestiones específicas son considerar una manipulación de las dosis de doxiciclina y minociclina, evitar la eritromicina y otros macrólidos (excepto en el embarazo y la lactancia), y utilizar antibióticos tópicos sólo cuando el acné es localizado. Si falla el tratamiento tópico con eritromicina, es probable que rotar a clindamicina sea de poca utilidad, y esto también es válido para el caso contrario.

Conclusión

La resistencia bacteriana en el acné es un fenómeno en crecimiento. Al parecer en nuestros países este problema sería menor probablemente por el uso de antibióticos orales por períodos más breves por razones económicas. La utilización de peróxido de benzoílo es común debido a su costo menor respecto de los antibióticos tópicos o los preparados combinados. Los recursos económicos inferiores de los países latinoamericanos al parecer desempeñaron un papel beneficioso luego del advenimiento de la resistencia bacteriana de *P. acnes*.

Es urgente realizar una vigilancia adecuada de la detección de cepas resistentes en cada país.

Bibliografía

1. Leyden JJ. The evolving role of *Propionibacterium acnes* in acne. Seminars in Cutaneous medicine and Sugery 2001; 20 (3):139-43.
2. Cunliffe WJ. Microbiolgy of acne. En: Cunliffe WJ (ed.). Acne. Dunitz. London, 1989, pp178-210.
3. Herane MI. Microbiología de la unidad pilosebácea. En: Piquero-Martin J (ed.). Acné: manejo racional. Panamericana Formas e Impresos. Caracas, 1995, pp:43-50.
4. Leyden JJ, McGinley KJ, Mills OH, et al. *Propionibacterium* levels in patients with and without acne vulgaris. J Invest Dermatol 1975; 65: 382-4.
5. Jappe UTA. Pathological mechanisms of acne with special emphasis on *Propionibacterium acnes* and related Therapy. Acta Derm Venereol 2003; 83: 241-8.
6. Golub LM, Lee HM, Ryan ME, et al.Tetracyclines inhibit connective tissue breakdown by multiple non-antimicrobial mechanisms. Adv Dent Res 1998; 12:12-26.
7. Gollnick H, Cunliffe W, Berson D, Dreno B, et al. Management of acne. A report from a global alliance to improve outcomes in acne. J Am Acad Dermatol 2003; 49 (1):S1-S37.
8. Eady EA, Cove JH, Layton AM. Is antibiotic resistance in cutaneous propionibacteria clinically relevant? Am J Clin Dermatol 2003; 4(12):813-31.
9. Crawford WW, Crawford IP, Stoughton RB, et al. Laboratory induction and clinical occurrence of combined clindamycin and erythromycin resistance in *Corynebacterium acnes*. J Invest Dermatol 1979; 72:187-90.
10. Leyden JJ, Mc Ginley KJ, Cavalieri S et al. *Propionibacterium acnes* resistance to antibiotics in acne patients. J Am Acad Dermatol 1983; 8:41-5.
11. Cooper AJ. Systemic review of *Propionibacterium acnes* rersistance to systemic antibiotics. Med J Aust 1998; 169:259-61.
12. Eady EA. Bacterial resistance in acne. Dermatology 1998; 196:59-66.
13. Coates P, Vyakrnam S, Eady EA, Jones CE, Cove JH, Cunliffe W. Prevalence of antibiotic-resistant propionibacteria on the skin of acne patients: 10 year survillance data and snapshot distribution study. Br J Dermatol 2002;146:840-8.
14. Ross JI, Snelling AM, Carnegie E, Coates P et al. Antibiotic-resistant acne: lessons from Europe. Br J Dermatol 2003; 148 (3): 467-78.
15. Nishijima S, Kurokawa I, Katoh N, Watanabe K. The bacteriology of acne vulgaris and antimicrobial susceptibility of Propionibacterium acnes and *Staphylococcus epidermidis* isolated from acne lesions. J Dermatol 2000; 27:318-23.
16. Leyden JJ. Current issues in antimicrobial therapy for the tratment of acne. JEADV 2001; 15 (suppl 3):51-3.
17. Ross JI, Eady EA, Cove JH, Ratyal AH, Cunliffe WJ. Resistance to Erythromycin and Clindamycin in cutaneous proipionibacteria is associated with mutations in 23S RNA. Dermatology 1998; 196:69-70.
18. Eady EA, Cove JH, Holland KT, et al. Erythromycin resistant propionibacteria in antibiotic treated patients: association with therapeutic failures. Br J Dermatol 1989; 121:51-7.
19. Ross JI, Eady EA, Carnegie E, et al. Detection of transposon Tn 5432- mediated macrolide-lincosamide-streptogramin B (MLSB) resistance in cutaneous propionibacteria from six european cities. J Antimicrob Chemother 2002; 49: 165-8.
20. Forssman T. Antibiotic resistance in acne patients under antibiotic tratment in comparison to an untreated control group with retrospective assesment of therapy. Curr Probl Dermatol 1995; 22:91-7.

21. Eady EA, Ross JL, Cove JH, Holland KT, Cunliffe WJ. The effects of oral erythromycin therapy for acne on the development of resistance in cutaneous staphylococci and propionibacteria. En: Marks R, Plewig G (eds.). Acne and related disorders. London, Dunitz 1989, pp 265-70.

22. 22.Cunliffe WJ, Gollnick HPM. Physical treatment of active acne and of acne scarring. En: Cunliffe WJ, Gollnick HPM (eds.). Acne. Diagnosis and management. Dunitz. London, 2001, pp:133-46.

23. 23.Tan HH. Topical antibacterial treatments for acne vulgaris. comparative review and guide to selection. Am J Clin Dermatol 2004; 5 (2):79-84.

24. Toyoda M, Morohashi M. An overview of topical antibiotics for acne treatment. Dermatology 1998;16: 1-32.

25. Leyden JJ. A review of the use of combination therapies for the treatment of acne vulgaris. J Am Acad Dermatol 2003; 49 (3): S200-210.

26. Harkaway KS, Mc Ginley KJ, Foglia AN, Lee W, et al. Antibiotic resistance ps in cagulase-negative staphylococci after treatment with topical erythromycin, benzoyl peroxide, and combination therapy. Br J Dermatol 1992; 126:586-90.

27. Packman AM, Brown RH, Dunlap FE, Kraus SJ, Webster GF. Treatment of acne vulgaris: combination of 3 % erythromycin and 5% benzoyl peroxide in a gel compared to clindamycin phosphate lotion. Int J Dermatol 1996; 35 (3):209-211.

28. Eady EA, Farmery MR, Ross JL, Cove JH, Cunliffe WJ. Effects of benzoyl peroxide and erythromycin alone and in combination against antibiotic-sensitive and resistant skin bacteria from acne patients. Br J Dermatol 1994; 1331:331-6.

29. Lookingbill DP, Chalker DK, Lindholm JS, Katz HI, Kempers SE, et al. Treatment of acne with a combination clindamycin/benzoyl peroxide gel compared with clindamycin gel, benzoyl peroxide gel and vehicle gel : combined results of two double-blind investigations. J Am Acad Dermatol 1997; 37: 590-5.

30. Richter JR, Forstrom LR, Kiistala UO, Jung EG. Efficacy of the fixed 1.2% clindamycin phosphate, 0.025% tretinoin gel formulation (Velac®) and a proprietary 0.025% tretinoin gel formulation (Aberela ®) in the topical control of facial acne. JEADV 1998; 11: 227-33.

31. Zouboulis Ch C, Derumeaux L, Decroix J, Maciejewska-Udziela B, Cambazard F, Stuhlert A. A multicentre, single-.blind, randomized comparison of a fixed clindamycin phosphate/ tretinoin gel formulation (Velac®)applied once daily and a clindamycin lotion formulation (Dalacin T ®) applied twice daily in the topical treatment of acne vulgaris. Br J Dermatol 2000; 143:498-505.

32. Schachner L, Pestana A, Kittles C. A clinical trial comparing the safety and efficacy of a topical erythromycin-zinc formulation with a topical clindamycin formulation. J Am Acad Dermatol 1990; 22:489-95.

33. Coates P, Adams CA, Cunliffe WJ, Mc Ginley KT, Leyden JJ, et al. Does oral isotretinoin prevent Propionibacterium acnes resistance? Dermatology 1997; 195 (suppl1):4-9.

34. Coates P, Vyarkrnam S, Ravenscroft JC, Stables GI, Cunliffe WJ, et al. Efficacy of oral isotretinoin in the control of skin and nasal colonization by antibiotic-resistant propionibacteria in patients with acne. Br J Dermatol 2005; 153 : 1126-36.

35. Thiboutot DM, Gollnick HP. Treatment considerations for inflammatory acne: Clinical evidence for Adapalene 0.1% in combination therapies. J Drugs Dermatol 2006; 5 (8):785-94.

36. Eady EA, Jones CE, Tipper JL, Cove JH, et al. Antibiotic resistant propionibacteria in acne: need for policies to modify antibiotic usage. BMJ 1993; 306:555-6.

Capítulo 10

Cicatrices de acné

Denise Steiner

Es frecuente la aparición de cicatrices en pacientes con acné vulgar severo, acné nódulo-quístico y acné conglobata. Las cicatrices se observan en casos de cuadros graves y difíciles de tratar. A menudo se presentan trastornos psicológicos, como ansiedad y disminución de la autoestima.[1,2]

En los últimos años hubo avances significativos en el tratamiento de las cicatrices de acné, y en el presente la combinación de técnicas permite resultados alentadores.

Las cicatrices de acné pueden ser atróficas, hipertróficas y queloides. Las primeras son las que presentan pérdida de tejido. A su vez pueden clasificarse en distensibles (cuando desaparecen con el estiramiento de la piel), y no distensibles (no desaparecen con el estiramiento de la piel).

En la categoría de las no distensibles están las cicatrices tipo "picahielo" ("ice pick") que es probable que sean las más difíciles de tratar.[2-4]

En el abordaje del tratamiento quirúrgico de las cicatrices de acné primero se debe realizar una historia clínica completa y una clasificación detallada del tipo de cicatrices que predominan en el paciente.

Antes de iniciar el tratamiento quirúrgico es importante indagar sobre terapéuticas anteriores así como acerca de las expectativas del paciente, pues cuando éstas son irreales, el tratamiento puede no ser satisfactorio. Una vez clasificadas las cicatrices de acuerdo con su aspecto, hay varios procedimientos para tratarlas.

Cicatriz hipertrófica y queloide

La cicatriz hipertrófica es aquella elevada que no supera los límites de una lesión o una incisión primaria, mientras que los queloides, por la desorganización

del tejido fibroso, superan ese límite y continúan creciendo fuera de control, invadiendo el tejido vecino.

Hay varios tratamientos para mejorar o corregir estas cicatrices; entre ellos se incluyen: parches de silicona, corticoide intralesional, 5-fluorouracilo, bleomicina, láser, crioterapia y subincisión quirúrgica.[4]

El tratamiento quirúrgico es una opción que debe evaluarse teniendo en cuenta los riesgos de infección en el posoperatorio. Cuando se escoge el tratamiento quirúrgico para la corrección de un queloide es importante tener en cuenta que durante el procedimiento se aplica una tensión local y hay una fuerza muscular subyacente. También se debe tener presente la susceptibilidad del paciente a generar queloides. Las cicatrices hipertróficas y los queloides pueden tratarse con técnicas quirúrgicas más sofisticadas, como la zetaplastia. Para emplear este procedimiento deben evaluarse el tamaño, la forma y la localización de la cicatriz. Cuando se trata de queloides, éstos se deben resecar dejando sus bordes y, después de suturar la herida quirúrgica, infiltrarlos con corticoide.

Muchas veces la resección quirúrgica puede combinarse con el uso de parches de silicona, o con infiltración con corticoide o 5-fluorouracilo.[5]

Otra opción para corregir cicatrices es la dermabrasión, que se realiza mediante un aparato con un motor de altas revoluciones, que tiene en la punta una lija de diamante. Se puede practicar con anestesia local, y los bordes de la cicatriz pueden aplanarse, manteniendo la superficie lisa y homogénea. Las lesiones hipertróficas también pueden tratarse mediante este método abrasivo, sobre todo las que no son muy elevadas.[4]

La criocirugía es otra opción para el tratamiento de queloides y cicatrices hipertróficas, sin embargo, puede causar úlceras importantes, por lo que debe reservarse para casos especiales. Este procedimiento es una opción para pacientes de la tercera edad, que no pueden ser sometidos a cirugía.[6]

El láser, que se utiliza para pigmentos rojos, puede disminuir el tamaño de la cicatriz y aclarar su color. La longitud de onda ideal para este tratamiento está entre 530-590 nm.[7]

Los inmunomoduladores, como el imiquimod, aportaron buenos resultados, en especial cuando se utilizan en el posquirúrgico inmediato.[8,9]

Cicatrices atróficas distensibles

Las cicatrices atróficas, planas y distensibles (aquellas que cuando estiramos la piel desaparecen) se tratan con subincisión y láser del tipo no ablativo.

La subincisión es una técnica que aplica movimientos pendulares en la región de la dermis profunda, para “soltar” la fibrosis. Después del procedimiento pueden observarse hematomas y edema, que pueden durar cerca de 10 días.[10] Con la formación del nuevo tejido hay producción de fibras con mejor orientación, que rellenan las cicatrices.

Otra opción es el uso de diferentes tipos de láseres no ablativos. Éstos producen luz con longitudes de onda más profundas y estimulan las fibras, lo que mejora el aspecto de las cicatrices distensibles. Se utilizan aparatos de luz intensa pulsada y láseres con longitudes de onda entre 600 y 1.200 nm.[11,12] Este tratamiento se realiza en sesiones semanales o quincenales, y puede provocar eritema posterior al procedimiento, que suele ser temporal.

El uso de materiales de relleno en las cicatrices más planas no distensibles también es interesante. El material de relleno se aplica en cada lesión en la dermis media y profunda, y de esta forma se levanta la cicatriz. Se utilizan ácido hialurónico, metacrilato e injertos de tejido adiposo autólogo.[13,14] Hay varios trabajos que mostraron buenos resultados con dimetilsiloxane (silicona) en microgotas, pero ésta tiene el inconveniente de no estar aprobada legalmente en muchos países. Estos materiales también estimulan la producción de colágeno, que es una sustancia de relleno natural.

Para lesiones planas y distensibles se recomienda el uso de quimioexfoliación, en especial con ácido tricloroacético (ATA), que mejora las depresiones. Puede aplicarse ATA al 40% en las cicatrices y realizar una quimioexfoliación media con solución de Jessner y solución de ATA al 20-30% en la parte restante de la zona afectada, rostro, pecho y espalda.

Cicatrices atróficas no distensibles

Estas cicatrices son las más difíciles de abordar, porque, además de ser profundas, sus bordes son recortados e hipertróficos. Los tamaños y las formas de estas cicatrices son muy variados.

El levantamiento con sacabocados ("punch") es la técnica de elección para mejorar estas cicatrices. Se usan sacabocados de varios tamaños, entre 2 y 4 mm, que se utilizan en cicatrices con forma redondeada u ovalada. Es frecuente que esta piel sobresalga y tenga que "lijarse" con ulterioridad, para nivelarla con la superficie cutánea. Además del levantamiento se puede realizar el injerto de sacabocados autólogos. En este caso el área donante preferida es la zona retroauricular.[17]

En el presente la técnica de terapia fotodinámica también es una alternativa para el tratamiento de las cicatrices de acné, además de que mejora la inflamación. Se utiliza la aplicación de ácido aminolevulínico entre 30 minutos y una hora. Éste se transforma en protoporfirina IX (PpIX) en la glándula sebácea, que a su vez es activada por una fuente de luz (luz azul, luz intensa pulsada o láser de diodo). La acción combinada de la PpIX y la luz produce radicales libres de oxígeno que llevan a la destrucción parcial o total de las glándulas sebáceas y de *P. acnes*. Se disminuye entonces la inflamación y se mejora la textura de la piel.[9,18]

Las exfoliaciones químicas, la dermabrasión y el láser ablativo (*"resurfacing"*) también pueden utilizarse para mejorar el aspecto de las cicatrices atróficas no distensibles.[19,20]

La exfoliación con ATA al 40% es la más utilizada en las lesiones de tipo "picahielo".

La dermabrasión es el mejor procedimiento para mejorar el aspecto de este tipo de cicatrices. Se hace con un equipo que funciona como un motor rotativo y en la punta tiene lijas de diamante de diferentes formatos, texturas y tamaños. El lijado permite igualar los bordes de las cicatrices.

El *resurfacing* realizado con el láser CO_2, de alta densidad, también es un método de corrección y nivelación de la piel.[19,20]

Todas estas técnicas provocan descamación, reepitelización y formación de colágeno nuevo. La reepitelización de la piel se produce en cerca de 3 semanas. En el 100% de los casos hay hiperpigmentación posinflamatoria. Si la agresión es intensa puede dejar como secuela acromía definitiva.

El tratamiento de las cicatrices de acné es un arte. Deben evaluarse con cuidado el tamaño, la forma y las características de esas cicatrices. También son relevantes la edad, la etnia y el tipo de piel del paciente, así como la extensión y la localización de las cicatrices.

En relación con el cuadro cicatrizal se debe seguir la secuencia establecida, preconizando algunas combinaciones.

Cicatriz hipertrófica/queloide

1. Parches oclusivos
2. Resección quirúrgica
3. Infiltración con corticoide
4. Láseres vasculares
5. Criocirugía

Cicatriz atrófica

1. Subincisión en todos los tipos. Distensibles y no distensibles
2. Levantamiento con sacabocados (punch). No distensibles
3. ATA al 40%. Distensibles y no distensibles
4. Materiales de relleno. Distensibles y no distensibles

Cicatrices hipertróficas, atróficas distensibles y no distensibles

1. Dermabrasión
2. Láser CO_2 (*resurfacing*)

Bibliografía

1. Pepall LM, Cosgrove MP, Cunliffe WJ. Ablation of whiteheads by cautery under topical anaesthesia. Br J Dermatol 1991;125;256-9.
2. Papageorgiou P, Katsambas A, Chu A. Phototherapy with blue (415 nm) and red (660 nm) light in the treatment of acne vulgaris. Br J Dermatol 2000; 142; 973-8.
3. Meffert H, Gaunitz K, Gutewort T, et al. Therapy of acne with visible light. Decreased irradiation time by using a blue-light high-energy lamp. Dematol Monatsschr 1987; 173;678-9.
4. Elman M, Slatkine M, Harth Y. The effective treatment of acne vulgaris by a high-intensity, narrow–band, 405-420 nm light source. Dermatol Monatsschr 1990; 176;597-603.
5. Sigurdsson V, Knults AC, Van Weelden H. Phototherapy of acne vulgaris with visible light. Dermatology 1997; 194;256-60.
6. Kawada A, Arsgane Y, Kameyama H, et al. Acne phototherapy with a high-intensity, enhanced, narrow-band, blue light source: an open study and in vitro investigation. J Dematol Sci 2002; 30:129-35.
7. Gupta A, Ryder J. Photodynamic therapy and topical aminolevulinic acid: An overview. Am J Clin Dermatol 2003; 4:699-708.
8. Ashkenazi H, Malik Z, et al. Eradication of Propionibacterium acnes by its endogenic porphyrins after illumination with high intensity blue light. FEMS Immunol Med Microbiol 2003; 35:17-24.
9. Hongcharau W, Taylor CR, Chang Y, et al. Topical ALA photodynamic therapy for the treatment of acne vulgaris. J Invest Dermatol 2000; 115:183-92.
10. Itoh Y, Ninomiya Y, Tajima S, et al. Photodynamic therapy of acne vulgaris with topical delta-aminolevulinic acid and incoherent light in Japanese patients. Br J Dermatol 2001; 144:575-9.
11. Seaton ED, Charakida A, Mouser PE, et al. Pulsed-dye laser treatment for inflammatory acne vulgaris: randomised controlled trial. Lancet 2003; 362:1347-52.
12. Solish N, Raman M, Pollack SV. Approaches to acne scarring: a review. J Cutan Med surg 1998; 2(Suppl3):24-32.
13. Krauss MC. Recent advances in soft tissue augmentation. Semin Cutan Med Surg 1999; 18:119-28.
14. Pinski KS, Roenigk HH. Autologous fat transplantation. J Dermatol Surg Oncol 1992; 18:179-84.
15. Varnavides CK, Forster RA, Cunliffe WJ. The role of bovine collagen in the treatment of acne scars. Br J Dermatol 1987; 116:199-206.
16. Langdon RC. Regarding dermabrasion for acne scars. Dermatol Surg 1999; 25:919-20.
17. Goodman GJ. Management of post-acne scarring. What are the options for treatment? Am J Clin Dermatol 2000; 1:3-17.
18. Nestor MS. The use of photodynamic therapy for treatment of acne vulgaris. Dermatol Clin 2007; 25:47-57.
19. Goodman GJ. Postacne scarring: a review of its pathophysiology and treatment. Dermatol Surg 2000; 9:857-71.
20. Hirsch RJ, Lewis AB. Treatment of acne scarring. Semin Cutan Med Surg 2001; 20:190-8.

Capítulo 11

Procedimientos complementarios

Mercedes Flórez-White

El acné es una enfermedad bastante común. Se considera que alrededor del 85% de los adolescentes presenta esta afección en mayor o menor grado, pero sólo el 20% consulta al médico.[1]

Muchos de los pacientes con acné sufren autoestima baja, y gran parte de ellos presenta cicatrices físicas y emocionales como consecuencia de su enfermedad.[2] Uno de los objetivos del tratamiento del acné es precisamente evitar cicatrices futuras. Esta terapéutica comprende el uso de productos tópicos y sistémicos, así como la utilización de procedimientos médico-quirúrgicos que van desde la extracción de comedones y los "peelings" químicos (quimioexfoliación) hasta los métodos más recientes, como la utilización de luz intensa pulsada (LIP), terapia fotodinámica (TFD) y radiofrecuencia (RF), entre otros.

En esta revisión no nos referiremos a los tratamientos de las cicatrices ni a los procedimientos que involucran luz (láser, LIP y TFD).

Extracción de comedones

La extracción de comedones es parte del tratamiento complementario del acné y contribuye a mejorar el aspecto general de la piel. Este procedimiento se considera muy importante en el manejo del acné comedoniano, ya que los pacientes ven los resultados inmediatamente y mejoran su autoestima con rapidez.

Los comedones abiertos pueden extraerse con más facilidad utilizando diferentes tipos de instrumentos. Es importante recurrir a una lanceta, a la punta de una hoja de bisturí número 11 o a la de una aguja para "abrir" el *ostium* folicular y luego utilizar el extractor. Esta maniobra disminuye la posibilidad de trauma. En los comedones cerrados el procedimiento es un poco más difícil, ya que debe levantarse la capa córnea con un instrumento similar a los descriptos

antes y retirar el material queratinoso con una pequeña cureta de 0,3 a 0,5 mm. Se observan resultados mejores cuando el paciente se encuentra en tratamiento con queratolíticos tópicos, pues éstos facilitan la extracción de los comedones y se disminuye el traumatismo. Este procedimiento debe evitarse en las lesiones inflamatorias (comedones inflamados, pápulas y pústulas) para evitar cicatrices. Después de terminada la extracción se recomienda el uso de un antiséptico y una máscara cicatrizante que contenga óxido de cinc.[3-7]

Electrofulguración

Los macrocomedones son causa frecuente de falla terapéutica. Por lo general no responden al tratamiento con retinoides tópicos, y a veces es necesario recurrir a la electrofulguración. Bajo anestesia local, si es posible tópica, o, si son muchas lesiones, mediante un bloqueo, se coloca la punta fina de un cauterio o la aguja del equipo de radiofrecuencia para producir un daño térmico de bajo grado que a través del sistema inmune va a producir una reacción que lleva a la eliminación de la lesión.[6,8,9] En los pacientes con pieles oscuras debe tenerse mucho cuidado para evitar la hiperpigmentación posinflamatoria.

"Peeling" químico: quimioexfoliación

El "peeling" químico o quimioexfoliación es un procedimiento de consultorio que involucra la aplicación de un agente químico a la piel para inducir su destrucción controlada o exfoliación, seguida del surgimiento de una capa de piel nueva.[10] Antes se indicaba que en los pacientes con acné la quimioexfoliación debía dejarse sólo para las lesiones residuales. En el presente se sabe que agentes como los alfahidroxiácidos (AHA) y los betahidroxiácidos (BHA) pueden ser beneficiosos en el tratamiento complementario del acné activo. Entre ellos, el ácido salicílico (BHA) es el más seguro y eficaz.[11]

La decisión de usar la quimioexfoliación como una terapia complementaria en el acné tiene varios beneficios:

- Brinda al médico la posibilidad de atacar factores patogénicos atribuidos al acné, así como tratar lesiones primarias y secundarias.
- Provee una vía excelente para la penetración de otras sustancias (queratolíticos, antibióticos tópicos) hacia las lesiones blanco.
- Mejora los cambios de hiperpigmentación posinflamatoria, en especial en pacientes con piel oscura.
- Se demostró que acelera el tiempo de mejoría de los pacientes.[12]

Acido salicílico

El ácido salicílico es un agente queratolítico excelente. Se considera que su función principal es la solubilización del cemento intercelular, lo que reduce la cohesión de los corneocitos. Debido a su naturaleza lipófila, el ácido salicílico tiene un fuerte efecto comedolítico. Asimismo, afecta la cascada del ácido araquidónico y por esta razón posee un efecto antiinflamatorio. Para

quimioexfoliación se utiliza en concentraciones al 20-30% en solución hidroalcohólica o al 50% en pasta.[13-15]

En un trabajo publicado, 35 pacientes coreanos que presentaban acné facial activo se trataron con quimioexfoliaciones con ácido salicílico al 30% cada dos semanas por 12 semanas. Tanto las lesiones inflamatorias como las no inflamatorias disminuyeron en proporción durante todo el tratamiento y la mejoría total fue estadísticamente significativa. Los efectos colaterales fueron bien tolerados en la mayoría de los casos y los pacientes se sintieron complacidos con los resultados. La hidratación del estrato córneo, los lípidos de superficie, el pH de la piel y la pérdida de agua transepidérmica no cambiaron en relación con los niveles basales, y se concluyó que la quimioexfoliación con ácido salicílico constituye una terapia segura y eficaz en pacientes asiáticos con acné vulgar.[16]

En otro ensayo se incluyeron 25 pacientes en un estudio piloto para determinar la eficacia clínica y la seguridad en individuos con piel de fototipos V y VI. Nueve de los pacientes tenían acné vulgar activo. Los sujetos fueron tratados previamente con hidroquinona 4% antes de la aplicación de una serie de 5 quimioexfoliaciones con ácido salicílico al 20 y al 30% con intervalos de dos semanas. Se observó mejoría significativa en el 88% de los casos con efectos colaterales mínimos a moderados. Los resultados sugieren que la quimioexfoliación superficial con ácido salicílico es segura y eficaz en pacientes con piel de fototipos V y VI.[17]

El ácido salicílico puede usarse con seguridad para producir exfoliación en pacientes con diferentes tipos de piel y que presentan acné, por su habilidad de autoneutralizarse.[18] Asimismo, puede combinarse con otros procedimientos, como la microdermabrasión.

Acido glicólico

El ácido glicólico es un AHA que se utiliza desde hace varios años, pero fue recién a comienzos de la década de 1990 que se presentó como un agente para producir exfoliación superficial de la piel. Se tolera bien y puede utilizarse en todo tipo de piel. Además, puede combinarse con otros procedimientos, como la microdermabrasión, otras sustancias para quimioexfoliación, tratamientos con láser, etcétera.[19]

En un estudio de selección al azar, prospectivo, comparativo de mitad de la cara, se compararon la eficacia y la seguridad del tratamiento en 26 pacientes con acné facial, entre dos agentes: ácido glicólico al 70% y solución de Jessner (ácido salicílico 14%, ácido láctico 14% y resorcinol 14%). Todos los pacientes se trataron en forma simultánea con ácido glicólico al 70% y solución de Jessner cada dos semanas en cada lado de la cara. Los lados a tratar se designaron al azar y la evaluación, que también se realizó cada dos semanas, estuvo a cargo de un evaluador “ciego”, que no sabía el código de selección aleatoria. Todos los pacientes mejoraron después de 3 tratamientos y no hubo diferencias significativas entre los dos métodos en términos de eficacia. Los lados tratados con solución de Jessner mostraron un grado mayor de exfoliación y eritema al compararse con el lado tratado con ácido glicólico,

y se concluyó que aunque el ácido glicólico se usa menos por su técnica de aplicación inconveniente, como produce menos exfoliación y eritema que la solución de Jessner, es un procedimiento que debe tenerse en cuenta en el manejo del acné activo.[20]

En otro estudio que tuvo como objetivo evaluar el uso de quimioexfoliación con ácido glicólico en las diferentes formas de acné se analizaron los casos de 80 mujeres entre los 13 y los 40 años. El tipo y la severidad del acné se determinaron siguiendo la técnica de Leeds. Se realizó la quimioexfoliación con solución de ácido glicólico al 70% en tiempos que variaron entre 2 y 8 minutos. Del total de pacientes 32 tenían acné comedoniano, 40, pápulo-pustuloso y 8, nódulo-quístico. La mejoría más rápida se observó en las mujeres con acné comedoniano. Para las formas papulopustulosas se necesitaron seis aplicaciones, y aunque para el acné nódulo-quístico se necesitaron entre ocho y diez, se observó una mejoría significativa de las lesiones preexistentes, por lo que se concluyó que este tipo de procedimiento es eficaz y seguro en todo tipo de lesiones de acné.[21]

Microdermabrasión

La microdermabrasión es un procedimiento que se utiliza en Europa desde comienzos de la década de 1980 y fue aprobado por la Food and Drug Administration (FDA) de los Estados Unidos en 1996. Se emplea un equipo que dispara mediante presión microcristales de óxido de aluminio o de sal a través de un tubo para producir una abrasión superficial de la piel. Estos cristales y la piel denudada son succionados por el otro tubo del equipo para luego eliminarse.

Este procedimiento se utilizó como terapia complementaria para el tratamiento del fotoenvejecimiento, el acné no inflamatorio y las cicatrices de acné, entre otras indicaciones. En el acné comedoniano ayuda a eliminar los comedones, en especial si el paciente se encuentra en tratamiento con comedolíticos.[22,23]

Se trata de una modalidad de exfoliación superficial que se tornó bastante popular en los últimos años. Para evaluar su efecto se trataron 25 pacientes con acné activo grados II y III. Todos estaban bajo cuidado dermatológico y continuaron su tratamiento médico durante todo el estudio. Los pacientes recibieron series de ocho microdermabrasiones con intervalo semanal entre los tratamientos. Completaron el estudio 24 de los 25. De éstos, el 38% mostró resultado excelente, el 34%, bueno, el 17%, no muy bueno y el 12%, malo. La conclusión fue que la microdermabrasión puede ayudar en la mejoría del acné.[24]

La microdermabrasión puede combinarse con otros procedimientos, como quimioexfoliación y terapia con láser, ablativa y no ablativa. Una de las asociaciones más eficaces en el manejo del acné no inflamatorio es la de ácido salicílico 20-30% más microdermabrasión; esta última puede practicarse después de la aplicación del ácido salicílico o en forma alterna: una semana microdermabrasión, la otra quimioexfoliación.

Crioterapia-criocirugía

Crioterapia

Describe la utilización de los efectos benéficos de las bajas temperaturas. Desde hace muchos años el frío se utiliza para calmar los procesos inflamatorios. La nieve carbónica en combinación con acetona se utilizó durante mucho tiempo como coadyuvante en el tratamiento del acné inflamatorio.[25]

Criocirugía

Este término se utiliza cuando el criógeno es el nitrógeno líquido (-196 ºC) aplicado con equipos especiales, sencillos, que ofrecen buen control de su aplicación y capacidad de destrucción. El nitrógeno líquido es ideal por su capacidad de congelación, disponibilidad, efectividad, versatilidad, facilidad de aplicación y bajo costo. En el acné se utiliza como antiinflamatorio en lesiones quísticas. Puede aplicarse en forma de "spray" o rocío, o con probeta.[25,26]

Infiltración intralesional con corticoides

La infiltración intralesional con acetónido de triamcinolona al 2,5% es una práctica bastante común, segura y eficaz para el manejo de grandes lesiones inflamatorias de menos de dos semanas de evolución. Tiene como objetivo disminuir la inflamación, el tamaño y el dolor, en especial de las lesiones quísticas. Hay que tener bastante cuidado en la aplicación, y hacer que ésta sea intradérmica y sólo en lesiones grandes para evitar cicatrices atróficas.[8,9,27,28]

Consideraciones finales

Como se estableció, algunas veces el paciente con acné requiere tratamientos complementarios para lograr una mejoría más rápida y disminuir así el riesgo de cicatrices definitivas.

El uso de procedimientos complementarios, como la extracción de comedones, las quimioexfoliaciones, la microdermabrasión, etc., solos o asociados entre sí, pueden ser de gran utilidad para el tratamiento coadyuvante del acné activo, así como de las secuelas.

Cuanto más temprano se empiece el tratamiento, menos posibilidad habrá de secuelas físicas y emocionales.

- Es muy importante determinar la indicación médica así como las características físicas y psicológicas del paciente. Es preciso evitar procedimientos agresivos en pacientes con pieles tipos III a VI para tratar de disminuir el riesgo de hiperpigmentación posinflamatoria.
- No se debe realizar quimioexfoliación media o profunda en pacientes que se encuentren en tratamiento con isotretinoína oral. Sólo se podrá proceder a este tipo de terapia después de 6 meses a un año de haber suspendido el consumo del fármaco.

- Es muy importante no generar falsas expectativas. Estos procedimientos son parte de la terapéutica global y el paciente deberá continuar con su tratamiento médico, tópico y/o sistémico.
- En ocasiones se le pedirá al paciente que suspenda el tratamiento tópico, si es que se encuentra con retinoides tópicos, por lo menos un día antes del procedimiento.
- Los procedimientos descriptos deberán ser practicados por manos profesionales con el fin de evitar cicatrices.
- La asociación de procedimientos, como la exfoliación química con ácido salicílico al 20 o al 30% y la microdermabrasión, más infiltración intralesional con acetónido de triamcinolona, podrían constituir una de las mejores terapias complementarias para el tratamiento del acné. Sin embargo, es muy importante escoger bien al paciente antes de realizar alguno de los procedimientos descriptos. Los sujetos dismorfofóbicos no son candidatos a este tipo de intervenciones, pues nunca quedarán satisfechos. Los individuos con piel oscura deben tratarse primero con hidroquinona al 4% por lo menos durante dos semanas antes para disminuir el riesgo de hiperpigmentación posinflamatoria.

Bibliografía

1. Niemeier V, et al. Acne prevalence in the United States. Dermatology 1998; 196:108-15.
2. Koo J. The Psychological impact of acne: patient's perception. J Am Acad Dermatol 1995; 32:S26-S30.
3. Shalita AR, Harris H. Comedo Extraction. Arch Dermatol 1972; 105:756-60.
4. Thiboutout DM. An overview of acne and its treatment. Cutis1996; 57:8-12.
5. Lowney ED, Witkwoski, Simona HM, Zagala ZW. Value of comedo extraction in treatment of acne vulgaris. JAMA 1964; 189:1000-2.
6. Kaminsky A, Lago R. Tratamiento del acné (Treatment of acne) Dermatol Arg 2004; 10:171-186.
7. Mallon E, Newton JN, Klassen A, Stewart-Brown SL, Ryan TJ, et al. The quality of life in acne: a comparison with general medical conditions using generics questionnaires. Br J Dermatol 1999; 140:672-6.
8. Cunliffe WJ, Gollnick H. Acne: Diagnosis and Management. Martin Dunita, Ltd. London, 2001.
9. Plewig G, Kligman AM. Acne and rosacea, 3rd ed. Spring-Verlag. New York, 2000.
10. Monheit GD. So many chemical peeling products-what are their differences? Cosmet Dermatol 2002; 15:27-30.
11. Zaenglien AI, Thiboutout DM. Acne vulgaris. En: Bologna J, Jorizzo J, Rapini L. Dermatology. Mosby. London, 2003: 531-544.
12. Roberts WE. Chemical peeling in ethnic/dark skin. Dermatol Therap 2004; 17:196-205.
13. Vedamurthy M. Salicylic acid peels. Indian J Dermatol Venereol Leprol 2004; 70:136-138.
14. Davies M, Marks R. Studies of the effect of salicylic acid in normal skin. Br J Dermatol 1976; 95:187-92.
15. Weirich EG, Longauer J, Kirkwood AH. Dermatopharmacology of salicylic acid in animals. III. Topical contra-inflammatory effect of salicylic acid and other drugs in animal experiments. Dermatologica 1976; 152:87-99.
16. Lee HS, Kim IH. Salicylic acid peels for the treatment of acne vulgaris in Asia patients. Dermatol Surg 2000; 29:1196-9.
17. Grimes PE. The safety and efficacy of salicylic acid peels in darker racial-ethnic groups. Dermatol Surg 1999; 25:18-22.
18. Fligman D. Technologies for cutaneous exfoliation using salicylic acid. Dermatol Ther 2000; 14:225-226A.
19. Briden ME. Alpha-Hydroxyacid chemical peeling agents: Case studies and rationale for safe and effective use. Cutis 2004; 73 (suppl 2):18-24.
20. Kim SW, Moon SE, Kim JA, Eun HC. Glycolic acid versus Jessner's Solution: Which is better for facial acne. Dermatol Surg 1999; 25:270-272.
21. Atzori L, Brundu MA, Orru A, Biggio P. Glycolic acid peeling in the treatment of acne. J Eur Acad Dermatol Venereol 1999; 12:119-22.

22. Bernard RW, Beran SJ, Rusia L. Microdermabrasion in clinical practice. Clin in Plast Surg 2000; 27:571-577.

23. Hernández-Pérez E, Valencia IE. Gross and microscopic findings in patients undergoing microdermabrasion for facial rejuvenation. Dermatol Surg 2001; 27:637-640.

24. Lloyd JR. The Use of Microdermabrasion for acne. Dermatol Surg 2001; 27:329-331.

25. Castro-Ron G, Pasquali P. Criocirugía en acné. En: Piquero J. Acné manejo racional, 3ª ed. Corpográfica. Caracas, 2000: 361-362.

26. Kaminsky A. Less common methods to treat acne. Dermatology 2003; 206:68-73.

27. Calle JP. Intralesional corticosteroids. J Am Acad Dermatol 1981; 4:149-51.

28. Levine RM, Rasmussen JE. Intralesional corticosteroids in the treatment of nodulocystic acne. Arch Dermatol 1983; 119:480-1.

Capítulo 12

Láser y terapia fotodinámica

Luiz Roberto Terzian, Mercedes Flórez-White

El acné vulgar es una patología muy prevalente que puede causar daños físicos y emocionales importantes. Su etiología es multifactorial y comprende la producción excesiva de sebo, la hiperqueratinización folicular, la proliferación de bacterias como *Propionibacterium acnes* (*P. acnes*) y la inflamación.

Los tratamientos más utilizados para el acné implican el uso de antibióticos, retinoides y otros queratolíticos, así como antiinflamatorios tópicos, además de antibióticos y retinoides por vía oral.

P. acnes produce porfirinas, que cuando se exponen a la radiación luminosa, generan una reacción fotodinámica que puede llevar a la destrucción de las bacterias foliculares.[1] Esta reacción puede producirse con luces de diferentes longitudes de onda, y su utilización representa una alternativa promisoria y poco invasiva para el tratamiento del acné.[2]

Principios fotobiológicos en el tratamiento del acné

En la piel humana hay sustancias capaces de absorber energía, conocidas como cromóforos. Cada cromóforo tiene un espectro de absorción específico, y después de absorber la energía se transforma de su estado estable a un estado excitado, lo que genera una reacción química y un fotoproducto. Los cambios bioquímicos causan una reacción en la piel.

P. acnes produce protoporfirinas y coproporfirinas que son fotosensibilizantes. Los fotosensibilizantes son sustancias que, al absorber radiación luminosa, promueven reacciones químicas en las células y los tejidos. Cada fotosensibilizante tiene sus espectros específicos de absorción y emisión. La excitación de las porfirinas por la absorción de la luz causa la formación de radicales libres y especies reactivas de oxígeno, que pueden desactivar a P. acnes y dañar la glándula sebácea.

Las porfirinas tienen absorción máxima de energía luminosa alrededor de la longitud de onda de 400 nm, que comprende la luz ultravioleta A y la luz azul, con pico en 415 nm. Hay picos de absorción más bajos, entre las longitudes de onda de 450 y 800 nm.

La eficacia de la fotodesactivación de *P. acnes* va a depender de la intensidad de excitación de las moléculas de porfirinas, que a su vez depende de parámetros como la concentración, la temperatura y la longitud de onda de los fotones, que pueden optimizarse por medios tecnológicos, así como de la concentración de porfirinas en las lesiones.[3]

Láseres y luces para el tratamiento del acné

Se introdujeron varias fuentes de luz con el propósito de tratar lesiones de acné, como lámparas fluorescentes, halógenas, de xenón, de tungsteno y, en época más reciente, los láseres.

Las primeras fuentes de luz no lograban emitir energía en longitudes de onda específicas o con la luminancia adecuada, y algunas emitían radiaciones UVA nocivas junto con la luz visible.

En época reciente se desarrollaron fuentes de luz azul optimizada, con alta intensidad, de espectro estrecho (entre 400 y 420 nm o luz azul) y con filtros UV para el tratamiento del acné.

Estos sistemas destruyen *P. acnes* de los folículos del rostro, la espalda y el pecho, actúan en las porfirinas y están aprobados por la FDA para el tratamiento del acné.

Otros aparatos con fuente de luz para el tratamiento del acné tienen espectro de 430 a 1.200 nm. Éstos utilizan filtros para el amarillo y el verde (500 a 600 nm), para aumentar la penetración en la piel, pero tienen menor coeficiente de extinción de *P. acnes*.

Hay otro sistema de láser de diodo, con 1.450 nm, que tiene como objetivo las glándulas sebáceas. La energía de este láser es absorbida por el agua en la dermis papilar superior, donde se localizan las glándulas sebáceas. El calor de la energía absorbida crea una lesión térmica que altera la estructura de las glándulas sebáceas.

El acné no pustuloso puede tratarse con láser de colorante pulsado (pulsed dye laser) de 585/595 nm, que es absorbido por la oxihemoglobina. Este sistema mejora el eritema del acné. Sin embargo, las pústulas deben tratarse con terapia convencional antes del láser.

Otro sistema para el tratamiento del acné es la terapia fotodinámica (TFD), en la que se combina el uso del ácido 5-aminolevulínico (ALA), que al penetrar la célula blanco se transforma en protoporfirina IX (PpIX), un fotosensibilizante potente, que puede activarse por una fuente de luz apropiada y causar daño tanto a *P. acnes* como a las glándulas sebáceas. En presencia de ALA, *P. acnes* produce grandes cantidades de porfirinas, al mismo tiempo que

la unidad pilosebácea acumula de manera selectiva PpIX, lo que aumenta la sensibilidad lumínica. Luego, al aplicar la luz, se produce involución o atrofia de la glándula sebácea (fig. 12-1).[4-6]

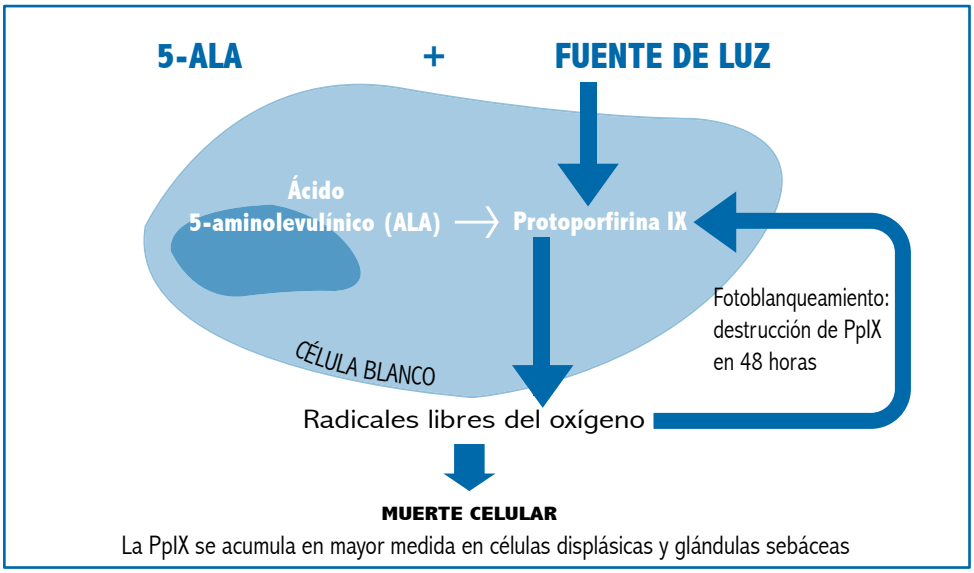

Fig. 12-1. Terapia fotodinámica con ALA: mecanismo de acción.

Los efectos secundarios principales de los tratamientos con láser y fuentes de luz son discromías, edema y eritema, en la mayoría de los casos temporales. Éstos pueden ser más frecuentes con la TFD.

Deben tomarse precauciones especiales durante la aplicación de estos tratamientos, como protección ocular, no utilizar en la piel herida y evitar la fotoexposición. Asimismo, debe tenerse cuidado en personas con pieles de fototipos V y VI de Fitzpatrick. Su utilización también debe evitarse en pacientes con fotosensibilidad, queloides y en los que hayan sido tratados con retinoides por vía oral en el último año.

El papel de la longitud de onda

Una de las limitaciones del tratamiento por luz para el acné es que los fotones deben penetrar a través de la epidermis y alcanzar la profundidad necesaria para activar las porfirinas. En teoría la luz azul, de 400 a 420 nm, tiene el mejor coeficiente de fotoexcitación para la porfirina, pero su profundidad de penetración es limitada. La luz roja tiene mayor penetración, menor coeficiente de excitación y algunas propiedades antiinflamatorias, además de presentar como cromóforo la oxihemoglobina (láser de colorante pulsado o "pulsed dye laser") (fig. 12-2).

En un trabajo donde se compararon diferentes longitudes de onda en el espectro de la luz visible, la luz violeta fue la más eficaz en la reducción de las lesiones de acné (tabla 12-1).[3]

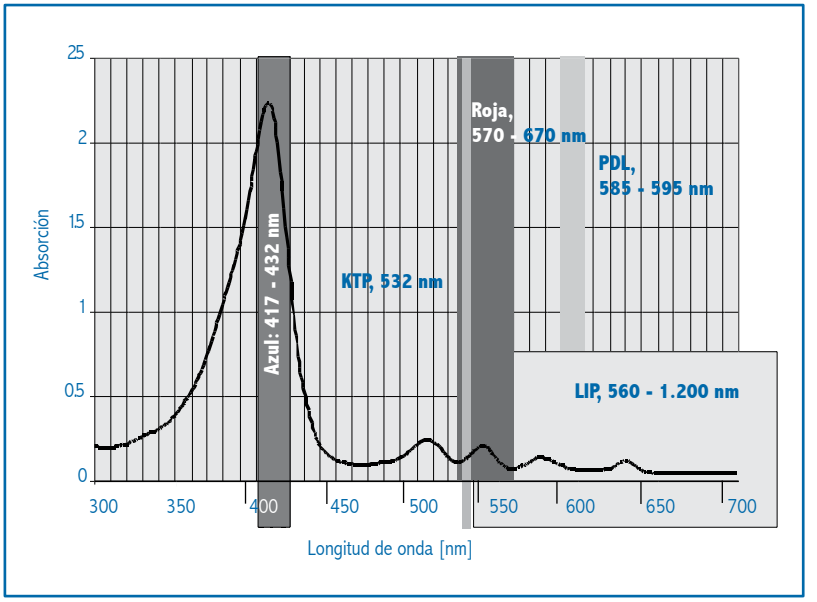

Fig. 12-2. El papel de la longitud de onda. Absorción de la PpIX *in vivo* por diferentes tipos de luces.[5]

Tabla 12-1. Tipos de láser y luz, longitud de onda (λ), energía, área tratada, tiempo de tratamiento, mecanismo de acción del aparato y resultados observados en los estudios clínicos[3]

Tipo	λ (nm)	Energía	Área	Tiempo	Acción	Resultado
Azul	407-420 narrow band	90 mW/cm²	1 o 2 lados del rostro	2/sem, 4 o 5 sem	Porfirinas *P. acnes*	59 al 68% de reducción
Azul	420 ± 20	40 J/cm²	1 lado del rostro	2/sem, 4 sem	Porfirinas *P. acnes*	52% de reducción
Azul + Roja	415 ± 20 660 ± 10	320 J/cm² 202 J/ cm²	Todo el rostro	1/sem, 12 sem	Porfirinas antiinflam.	76% de reducción
Diodo spot 6 mm	1.450 con aerosol frío	11-22 J/cm²	Dorso superior	1/sem cada sem, 3 a 4 sesiones	Calentamiento de glándulas sebáceas	83% de reducción
Láser de colorante pulsado (pulsed dye laser)	585	1,5 o 3 J/cm²	Todo el rostro o un lado	1 o 2 sesiones	Eritema-oxihemoglobina	0-53% de reducción

Experiencia clínica

La experiencia clínica con tratamientos para el acné con fuentes de luz aún se encuentra en una etapa muy preliminar. Entretanto, en la última década en algunas publicaciones y ciertos trabajos científicos, así como en la experiencia de investigadores, se demostró que la terapia con luz, sola o combinada con otros tratamientos, promueve una reducción importante de los síntomas del acné.[3]

Luz azul

En un trabajo con 30 pacientes que presentaban acné moderado, se utilizó una fuente de luz azul de banda estrecha (*narrow band*), de alta intensidad, en dos aplicaciones semanales por 5 semanas. Los autores informaron un 64% de reducción del acné. Sin embargo, en el experimento in vitro no hubo reducción de *Staphylococcus epidermidis* aislados de la piel de los pacientes con acné.[7,8]

En un estudio multicéntrico, con 35 pacientes con acné pápulo-pustuloso, se utilizó la luz azul de alta energía dos veces por semana. Después de 8 semanas de tratamiento el 80% de los pacientes tuvo una mejoría significativa en las lesiones inflamatorias y no inflamatorias, con una reducción del 60% en el número de las lesiones. No se relataron efectos secundarios. El 20% de los pacientes no respondió al tratamiento.[9]

Meffert y col. utilizaron luz azul de amplio espectro y alta energía, que consistía en luz azul visible y UVA, y obtuvieron buena mejoría con 10 tratamientos en pacientes con acné pápulo-pustuloso.[10]

Para tratar pacientes con acné pápulo-pustuloso en 3 protocolos de 4 semanas cada uno, se utilizó un sistema de luz azul de banda estrecha (*narrow band*) (405-420 nm). En el primer protocolo 10 pacientes recibieron exposición por 8 minutos en la mitad del rostro y por 12 minutos en la otra mitad, dos veces por semana. Hubo reducción del número de lesiones del 65,9% y el 67,6%, respectivamente, lo que mostró que no hubo diferencia en relación con el tiempo de exposición. En el segundo protocolo 13 pacientes recibieron exposición en todo el rostro por 15 minutos, dos veces por semana; 10 pacientes tuvieron una reducción promedio del 59% en 4 semanas, y 4 semanas después, 12 pacientes exhibieron un promedio de reducción del 81%. En el tercer protocolo 23 pacientes aleatorizados recibieron 15 minutos de exposición de un lado del rostro y el otro lado fue cubierto con una tela negra; 20 pacientes registraron un promedio de reducción del 60% en el lado tratado, contra un 30% en el lado no tratado. No se observaron efectos adversos. Los autores concluyeron que este sistema es una alternativa rápida, eficaz y no invasiva para el tratamiento del acné.[11]

Treinta y un pacientes con acné facial seleccionados al azar recibieron tratamiento con luz azul de un lado de la cara dos veces por semana, por 4 semanas consecutivas. El otro lado de la cara quedó como control. Hubo una mejoría significativa en las lesiones papulopustulosas, con reducción promedio del 52% en el número de lesiones en el lado tratado contra un 10% en el no tratado. Las lesiones empeoraron en un 14% de los pacientes tratados. No hubo diferencia entre el área tratada y el área de control en el tamaño de los poros, el número de comedones y el tipo de cicatriz. Se observó empeoramiento de las lesiones noduloquísticas en el lado tratado, cuando se comparó con el lado control, y este empeoramiento fue estadísticamente significativo. La fluorescencia a la lámpara de Wood no se alteró después del tratamiento con la luz azul, y no puede relacionarse con la mejoría de las lesiones. Es probable que no se haya reducido número de *P. acnes* con el tratamiento con la luz azul, como se observó en el trabajo de Ammad y col. Los resultados sugieren que los efectos de la luz azul en el tratamiento del acné aún no se conocen por completo.[12,13]

Luz azul y luz roja

En un trabajo se comparó una combinación de luces azul (415 nm, actúa en las porfirinas de *P. acnes*) y roja (660 nm, actividad antiinflamatoria), con luz azul sola, luz blanca y peróxido de benzoílo al 5%, en 140 pacientes con acné leve y moderado. Después de 3 meses de tratamiento con exposiciones diarias por 15 minutos, los autores informaron reducción del 76% de las lesiones inflamatorias con la combinación de luces, contra un 25% con la luz blanca. La combinación de luces azul y roja fue más eficaz (estadísticamente significativa en las semanas 4 y 8, y sin diferencia estadística en la semana 12) que la luz azul sola, cuya eficacia fue semejante a la del peróxido de benzoílo. Para los comedones las diferencias no fueron estadísticamente significativas.[14]

Láser de diodo

El láser de diodo de 1.450 nm con criógeno para enfriar la piel se utilizó para tratar pacientes con acné en la parte superior de la espalda. El objetivo era alcanzar las glándulas sebáceas por el calentamiento de la dermis. Se realizaron 4 tratamientos con intervalos de 3 a 4 semanas, y se observó una reducción significativa en el número de lesiones cuando se compararon con el control. Los efectos secundarios fueron raros y de intensidad ligera.[15]

Diecinueve pacientes con acné inflamatorio recibieron tratamiento con el láser de diodo de 1.450 nm, y un intervalo de 4 a 6 semanas entre las sesiones. Hubo una reducción del 37% en el conteo de las lesiones después del primer tratamiento, del 58% luego del segundo tratamiento y del 83% al finalizar 3 tratamientos. El dolor del procedimiento se toleró bien y los efectos adversos observados fueron edema y eritema temporales en las áreas tratadas. Los autores consideraron que el tratamiento es bastante eficaz y sugirieron el uso de anestésicos tópicos para minimizar el dolor que implica el procedimiento.[16]

Terapia fotodinámica

La TFD se ha convertido rápidamente en una aplicación para el acné. El enfoque basado en la TFD con ALA se fundamenta en la eficacia comprobada de las terapias con base en luz y láser para el acné, la captación del ALA por parte de las unidades pilosebáceas y su conversión en PpIX, y la fotoexcitación de las porfirinas bacterianas endógenas que producen radicales libres de oxígeno.[5]

La primera evaluación importante de la TFD con ALA para el acné la efectuaron Hongcharu y col. en 2000. Ese estudio representó un hito; en él, los investigadores atendieron a 22 pacientes (con acné en la espalda) en cuatro sitios, en los que aplicaron ALA (20%) y luz roja (550-700 nm), ALA solo, luz roja sola y ningún tratamiento. El ALA se incubó durante tres horas bajo oclusión antes de la terapéutica. Once pacientes recibieron terapia en una ocasión y los once restantes fueron tratados cuatro veces. Los autores estudiaron los cambios en la tasa de excreción de sebo y la autofluorescencia procedente de las bacterias en los folículos, la síntesis de protoporfirina en las unidades

pilosebáceas y los cambios histológicos asociados con la terapéutica. Concluyeron que con TFD con ALA, la aplicación de varios tratamientos se asoció con reducción de las tasas de excreción de sebo, supresión de la fluorescencia de porfirina en las bacterias y daño a las glándulas sebáceas; asimismo, se informó desaparición del acné inflamatorio durante 10 y 20 semanas después de un tratamiento único y de aplicaciones reiteradas, respectivamente. Los efectos colaterales de la TFD con ALA comprendieron hiperpigmentación transitoria, exfoliación superficial y formación de escaras; todos ellos desaparecieron sin dejar cicatrices.[17]

En la tabla 12-2 se resumen los resultados de los estudios subsecuentes. En ellos, casos de acné entre leves y severos se trataron con TFD con ALA. La mejoría fue susceptible de medición y visible, en tanto que los efectos adversos resultaron mínimos y temporales, lo que demostró que la TFD con ALA con diversas fuentes luminosas constituye un tratamiento seguro y efectivo del acné con períodos libres de enfermedad de hasta 13 meses.[5]

Tabla 12-2. Estudios con el uso de TFD con ALA en acné vulgar[5]

Referencia	Período de incubación (horas)	No. de tratamientos	Fuente de luz	Resultados	Seguimiento (meses)
Itoh y col. (acné intratable)	4	1	Láser excimer de colorantes	Láser (635). Desaparición de lesiones en áreas tratadas a los 8 meses; edema, eritema y costras temporales	8
Itoh y col. (acné intratable)	4	1	Luz halógena (600-700 nm)	Reducción de nuevas lesiones en 1, 3 y 6 meses después del tratamiento. Mejoría de la apariencia facial; eritema edematoso temporal; exfoliación epidérmica; las lesiones de acné retornaron en 6 meses	6
Gold y col. (acné moderado a severo)	1	4	Luz pulsada intensa (IPL)	50% de reducción de lesiones al final del tratamiento; 68% de reducción 4 semanas después del último tratamiento; 72% de reducción a las 12 semanas. No se informaron efectos adversos o recurrencias	1,3
Goldman y col. (acné moderado a severo)	No disponible	2	Luz azul	Mejoría del 32% (TFD con ALA) vs. 25% (luz azul sola) Reducción en conteo de pápulas del 68% (TFD con ALA) vs. 40% (luz sola); no se registraron efectos adversos	0,5
Gold (acné moderado a severo)	0,5-1	4	Azul	58% de reducción de lesiones inflamatorias, 55% con > 75% de mejoría en el puntaje de severidad global; no se observaron reacciones adversas	1,3
Taub (acné moderado a severo)	0,25 – 0,5	2-4	Azul o IPL (580-1.000 nm) + RF (ELOS)	11 de 12 pacientes: 50% de mejoría y 5 mejoraron un 75% o más; eritema y exfoliación temporales	4
Alexiades-Armenakas (acné leve a moderado)	0,75	Promedio 2,9 en un rango de 1-6	LP láser de colorante pulsado (PDL) (595 nm)	Mejoría total en todos los pacientes	Promedio 6,4, rango de 1-13

En otro ensayo se comunicó mejoría del acné por hasta 8 meses después de una sola sesión de ácido aminolevulínico (ALA) al 20% tópico + diferentes tipos de luz. Se hicieron irradiaciones con láser pulsado excimer (dye laser) de 635 nm y con lámpara halógena con espectro de 600 a 700 nm. En estos estudios la segunda, que es más barata, fue más eficaz que el primero.[18,19]

La luz azul de 417 nm, sistema BLU-U se utilizó con ALA y sin él en 22 pacientes con acné entre leve y moderado. Se realizaron 2 sesiones de tratamiento por grupo, con evaluación después de 2 semanas. La severidad del acné mejoró un 32% en el grupo con ALA y un 25% en el otro. El conteo de pápulas se redujo en un 68% vs. un 40%, y el de pústulas en un 61% vs. un 65%. No se comunicaron efectos adversos serios.[20]

Diez pacientes con acné entre leve y moderado en la espalda recibieron tratamiento con TFD con ALA. El objetivo de este estudio fue evaluar la eficacia del TFD con ALA en el tratamiento del acné, e identificar su modo de acción, para lo que se analizó el número de *P. acnes* y la excreción de sebo. Se aislaron 4 áreas de 30 cm² con la misma severidad de acné en la espalda de cada paciente, que luego se repartieron al azar para recibir TFD con ALA, solamente luz, sólo ALA y control sin tratamiento. La luz irradiada provenía de un láser de diodo con 635 nm. Los pacientes recibieron un tratamiento semanal por 3 semanas. Sólo hubo reducción significativa en las lesiones inflamatorias en las áreas que recibieron TFD con ALA. No hubo reducción significativa en el número de *P. acnes* ni en la excreción de sebo en ninguno de los grupos, incluido el que recibió TFD con ALA. Los autores concluyeron que el TFD con ALA permite mejorar el acné. Sobre la base de los resultados de este estudio, debe sugerirse un mecanismo de acción alternativo para el TFD con ALA, que no sea apenas el daño a las glándulas sebáceas y la fotodestrucción de *P. acnes*.[21]

En un ensayo se utilizó un aparato novedoso que tiene luz intensa pulsada asociada al calor, y emite luz de 430 a 1.100 nm, con energía variable entre 3 y 9 J/cm² y pulso de 35 mseg, con spot de 22 x 55 mm. En este protocolo participaron 20 pacientes, a quienes se les aplicó ALA al 20% en todo el rostro por 1 hora, y luego se los sometió al láser, 1 vez por semana, durante 4 semanas. Quince pacientes completaron el estudio y en 3 de ellos no se observó respuesta al tratamiento. Entre los 12 en los que se obtuvo respuesta se observó una reducción del 50,1% en el número de lesiones al concluir el tratamiento, del 68,5% después de 4 semanas y del 71,8% luego de 12 semanas. Los autores consideraron que este procedimiento fue seguro y eficaz en el tratamiento del acné inflamatorio entre moderado y grave.[22]

En una publicación de los resultados de una conferencia de consenso sobre terapia fotodinámica, los integrantes del grupo de consenso acordaron que la TFD con ALA proporciona resultados óptimos cuando se utiliza para tratar el acné inflamatorio y el quístico, y eliminación modesta cuando se emplea en casos de acné con comedones, aunque datos recientes mostraron que la TFD-ALA resultó efectiva contra esa afección cuando se usó el láser de colorantes con pulsaciones prolongadas. También coincidieron en que luego de cualquier tratamiento, incluso después de la TFD-ALA, pueden

presentarse erupciones acneiformes, y aunque no se cuenta con documentación extensa que lo fundamente, la activación con láser de colorantes con pulsaciones prolongadas proporciona resultados óptimos en la TFD-ALA para el acné. Uno de los integrantes (Mark Nestor) afirmó que sólo mediante el láser de colorante pulsado (dye laser) junto con ALA se mantuvo la eliminación de las lesiones del acné hasta por dos años, incluso en pacientes resistentes a otras terapéuticas.[5,6]

Láser de colorante pulsado

Se realizó un estudio con 41 adultos que presentaban acné inflamatorio leve a moderado, para investigar la eficacia de una única sesión de tratamiento con láser de colorante pulsado (PDL) de 585 nm. Se utilizó una luminancia diferente en cada lado de la cara, 1,5 J/cm² de un lado y 3 J/cm² del otro. Después de 12 semanas del tratamiento único se observó una mejoría significativa del acné inflamatorio (53% de reducción en el conteo total de lesiones vs. 9% en los controles) en los 2 grupos tratados con PDL. No se observaron efectos adversos significativos.[23]

En 40 pacientes con acné facial se realizó un estudio clínico aleatorizado, controlado, con aplicaciones de PDL de 585 nm, 3 J/cm². Se llevaron a cabo uno o dos tratamientos con dosis no purpúricas, en medio rostro. Las evaluaciones se hicieron por el conteo de lesiones y por fotografías, y se comparó el lado tratado con el no tratado. Después de 12 semanas del tratamiento no hubo diferencia significativa en relación con los números de pápulas, pústulas y comedones, ni con el análisis fotográfico entre los lados tratado y no tratado. En este estudio no hubo mejoría significativa del acné con la aplicación de las dosis no purpúricas del PDL.[24]

Radiofrecuencia (termoterapia)

Se aplicó radiofrecuencia con enfriamiento de la superficie de la piel por un aerosol de criógeno, después del uso de una crema anestésica local, en 22 pacientes que presentaban acné entre moderado y severo, de los cuales 9 utilizaban terapia tópica u oral para esta afección. Veinte de ellos se sometieron a una sesión y 2, a dos sesiones. En el 82% de los casos se observó una respuesta excelente (reducción en más del 75% de las lesiones), en el 9% ésta fue modesta y en otro 9% no hubo respuesta alguna. No se observaron efectos secundarios. En este aparato la radiofrecuencia actúa por el calentamiento de la dermis, sin ablación de la epidermis. Su efecto en el tratamiento del acné debe ser la inhibición de la actividad de las glándulas sebáceas y la remodelación de la dermis, que mejora el aspecto de las cicatrices. Los autores concluyeron que este sistema parece una alternativa eficaz para el tratamiento del acné entre moderado y severo.[25]

Indocianina verde

Doce pacientes participaron de un protocolo con aplicación tópica de indocianina verde al 1% por cinco minutos e irradiación por cinco minutos (acné leve) o diez minutos (acné moderado) con láser de diodo (803 nm) de baja potencia (50 mW/cm²). Nueve de ellos recibieron una única aplicación y 3, ocho

aplicaciones (dos por semana). Sólo los que recibieron varios tratamientos presentaron mejoría, que fue del 80%.[26]

Veintidós pacientes se trataron con indocianina verde al 1% por entre 5 y 15 minutos, e irradiación con láser de diodo (803/809 nm). Se dividieron en 2 grupos, uno recibió una aplicación única (803 nm) con menor potencia (50 mW/cm²) por entre 10 y 15 minutos, y el otro recibió ocho aplicaciones, dos veces por semana, con mayor potencia (809 nm, 190 mW/cm²) por 15 minutos. Hubo control negativo, que era el otro lado del rostro, y comparación, apenas con el colorante, sólo la luz o ningún procedimiento cuando el acné se encontraba en el dorso. También se analizó la fototermólisis de 30 lesiones de acné en un paciente, con irradiación de láser diodo de 803 nm con 18 W/cm² por 0,5 segundos o de 809 nm con 200 W/cm² por 0,5 segundos, después de usar indocianina verde como colorante.

Se observó reducción del acné, el eritema y la inflamación en el grupo con mayor número de tratamientos. No se registró mejoría en los grupos control. La fototermólisis fue eficaz, con disminución de las lesiones y el eritema.[27]

Consideraciones clínicas

Los tratamientos con luz suelen involucrar algunas aplicaciones, a veces semanales o hasta 2 veces por semana, y cada sesión tiene una duración de 20 a 25 minutos. Aún no se estableció de manera apropiada el número de sesiones necesarias para el tratamiento del acné con cada aparato, ni cuándo deben repetirse las aplicaciones. Alrededor del 20% de los pacientes no responde a este tipo de terapéutica. Los fabricantes de los aparatos comunicaron una mejoría promedio del 50 al 85%.

Se demostró que las terapéuticas combinadas con productos tópicos, como el peróxido de benzoílo, los retinoides y los peelings químicos, aplicados entre los tratamientos con luz, producen efectos beneficiosos.[3]

El acné es multifactorial y las principales tecnologías con luz buscan afectar a *P. acnes*. ¿Cómo pueden ofrecer resultados tan buenos, si actúan ante apenas una de las causas del acné? ¿Será que estos tratamientos también intervienen en la queratinización folicular, las glándulas sebáceas y la inflamación, además de destruir *P. acnes*? Si es así, no se puede llegar a conclusión alguna sobre la base de las evidencias acerca de los beneficios de estos tratamientos.

Conclusión

Los avances recientes en fotobiología y tecnología basada en luz/láseres crearon una nueva posibilidad de tratamiento para el acné que aún está en su infancia.[6,28]

En algunos trabajos se mostraron resultados comparables con los que proporcionan los antibióticos orales.[3]

La fototerapia con luces/láseres puede utilizarse como una alternativa para el tratamiento de los pacientes con acné.[29,30]

Los trabajos realizados no suministran evidencias suficientes que sirvan de base para la utilización de estas tecnologías en el tratamiento del acné. En consecuencia, se necesitarán más ensayos clínicos con gran número de pacientes y seguimiento prolongado, para reconocer el potencial de las nuevas tecnologías en el tratamiento del acné y comprender mejor su mecanismo de acción.

Estos trabajos deberán ser comparativos entre la terapia convencional y aquella con las nuevas tecnologías (que son más caras), y su utilización aislada y complementaria.

Sólo los resultados de estos estudios permitirán que el dermatólogo escoja con seguridad el tratamiento más adecuado para sus pacientes.

Bibliografía

1. Kjeldstad B. Photoinactivation of *Propionibacterium acnes* by near ultraviolet light. Z Naturforsh 1984; 39:300-302.
2. Hirsch RJ, Shalita AR. Lasers, light and acne. Cutis 2003; 71(5):353-4.
3. Elman M. Lebzelter J. Light therapy in the treatment of acne vulgaris. Dermatol Surg 2004; 30:139-146.
4. Pass HI. Photodynamic therapy in oncology: mechanisms and clinical use. J Natl Cancer Inst 1993; 85:443-56.
5. Nestor MS, Gold MH, Kauvar ANB, Taub AF, Geronemus RG et al The use of photodynamic therapy in dermatology: Results of a Consensus Conference. J Drugs Dermatol 2006; 140-154.
6. Alexiades-Armenakas M. Long Pulsed Dye Laser-Mediated Photodynamic Therapy Combined with Topical Therapy for Mild to Severe Comedonal, Inflammatory or Cystic Acne. J Drugs Dermatol. 2006; 5: 45-48.
7. Sigurdsson V, Knulst AC, van Weelden H. Phototherapy of acne vulgaris with visible light. Dermatology 1997; 94:256-60.
8. Kawada A, Aragane Y, Kameyama H, Sangen Y, Tezuca T. Acne phototherapy with a high-intensity, enhanced, narrow band, blue light source: na open study and n vitro investigation. J Dermatol Sci 2002; 30:129-135.
9. Shalita AR, Harth Y, Elman M, et al. Acne phototherapy using UV free high intensity narrow band blue light: 3 centers clinical study. Proc SPIE 2001; 4244:61-73.
10. Meffert VH, Scherf HP, Sonnichsen N. Treatment of acne vulgaris with visible light. Dermatol Monatsschr 1987; 173:678-9.
11. Elman M, Slatkine M, Harth Y. The effective treatment of acne vulgaris by a high-intensity, narrow band 405-420 nm light source. J Cosmet Laser Ther 2003; 5:111-7.
12. Tzung TY, Wu K-H, Huang M-L. Blue light phototherapy in the treatment of acne. Photodermatol Photoimmunol Photomed 2004; 20:266-9.
13. Ammad S, Edwards C, Gonzales M, Mills CM. The effect of blue light phototherapy on mild to moderate acne. Br J Dermatol 2002; 147 (Suppl 62):95.
14. Papageorgious P, Katsambas A, Chu A. Phototherapy with blue (415 nm) and red (660 nm) light in the treatment of acne vulgaris. Br J Dermatol 2000; 142:973-8.
15. Paithankar DY, Ross EV, Saleh BA, Blair MA, Graham BS. Acne treatment with a 1450 nm wavelenght laser and criogen spray cooling. Lasers Surg Med 2002; 31:106-14.
16. Friedman PM, Jih MH, Kimyai-Asadi A, Goldberg LH. Treatment of inflammatory facial acne vulgaris with the 1450-nm diode laser: a pilot study. Dermatol Surg 2004; 30:147-151.
17. Hongcharu W, Taylor CR, Chang Y, Aghassi D, Suthamjariya K, Anderson RR. Topical ALA-photodynamic therapy for the treatment of acne vulgaris. J Inves Dermatol 2000; 115:183-92.
18. Itoh Y, Ninomiya Y, Tajima S, Ishibashi A. Photodynamic therapy for acne vulgaris with topical 5-aminolevulinic acid. Arch Dermatol 2000; 136(9):1093-5.
19. Itoh Y, Ninomiya Y, Tajima S, Ishibashi A. Photodynamic therapy for acne vulgaris with topical delta-aminolevulinic acid and incoherent light in japanes patients. Br J Dermatol 2001; 144(3):575-9.
20. Goldman MP, Boyce SM. A single-center study of aminolevulinic acid and 417 nm photodynamic therapy in the treatment of moderate to severe acne vulgaris. J Drugs Dermatol 2003; 2:393-6.

21. Pollok B, Turner D, Stringer MR, et al. Topical aminolaevulinic acid-photodynamic therapy for the treatment of acne vulgaris: a study of clinical efficacy and mechanism of action. Br J Dermatol 2004; 151:616-622.

22. Gold MH, Bradshaw VL, Boring MM, Bridges TM, Biron JÁ, Carter LN. The use of a novel intense pulsed light and heat source and ALA-PDT in the treatment of moderate to severe inflammatory acne vulgaris. J Drugs Dermatol 2004; 3(6):S15-S19.

23. Seaton ED, Charakida A, Mouser PE, Grace I, Clement RM, Chu AC. Pulsed-dye laser treatment for inflammatory acne vulgaris: randomised controlled trial. Lancet 2003; 362(9323):1347-52.

24. Orringer JS, Kang S, Hamilton T, et al. Treatment of acne vulgaris with a pulsed dye laser: a randomised clinical trial. JAMA 2004; 291(23):2834-39.

25. Ruiz-Esparza J, Gomez JB. Nonablative radiofrequency for active acne vulgaris: the use of deep dermal heat in the treatment of moderate to severe active acne vulgaris (thermotherapy): a report of 22 patients. Dermatol Surg 2003; 29:333-9.

26. Genina EA, Bashkatov NA, Simonenko GV, et al. Low-intensity indocianine-green laser phototherapy of acne vulgaris: Pilot study. J Biomed Optics 2004; 9(4):828-834.

27. Tuchin VV, Genina EA, Bashkatov NA, Simonenko GV, Odoevskaya OD, Altshuler GB. A pilot study of ICG laser therapy of acne vulgaris: photodynamic and photothrermolysis treatment. Lasers Surg Med 2003; 33:296-310.

28. Taub AF. Photodynamic therapy in dermatology: history and horizons. J Drugs Dermatol 2004; 3:S8-25.

29. Charakida A, Seaton ED, Charakida M, Mouser P, Avgerinos A, Chu AC. Phototherapy in the treatment of acne vulgaris. What is its role? Am J Clin Dermatol 2004; 5(4):211-16.

30. Kaminsky A. Less common methods to treat acne. Dermatology 2003; 206:68-73.

Capítulo 13

Dieta

María Isabel Arias-Gómez

En la sociedad occidental moderna el acné vulgar es una enfermedad de la piel que afecta de un 79% a un 95% de la población adolescente; en mayores de 25 años se observa en un 40% a un 54%; en mujeres maduras, en un 12%, y un 3% de los hombres seguirá teniendo lesiones de acné.

La evidencia epidemiológica sugiere que en sociedades no occidentalizadas las tasas de incidencia del acné son considerablemente menores. En este estudio sobre prevalencia del acné, realizado por Cordain y col., se demostró que esta afección no se presenta en adolescentes de algunos lugares, como los isleños de Kitava (Papúa-Nueva Guinea) –donde se estudiaron 1.200 individuos, de los cuales 300 tenían entre 15 y 25 años– y los indígenas cazadores-segadores de Aché, Paraguay –donde se analizaron 115 sujetos, de los cuales, 15 tenían entre 15 a 25 años–. Los autores consideraron que es probable que se deba a diferencias genéticas, factores ambientales, dieta con un menor índice glucémico y una mayor actividad física.[1]

En los esquimales también es poco frecuente el acné. Hay otro informe de 9.900 escolares en una isla al sur del mar de China donde no se observó acné hasta antes de la Segunda Guerra Mundial.[2]

Existe una controversia entre los familiares de los pacientes con acné y los médicos con respecto a una relación dieta y acné; los primeros consideran que hay una relación directa, mientras que los médicos dudan de ello.

La carta magna de los dermatólogos en la década de 1950 era la primera ley de la dieta de Isaac Asimov "si sabe bien, es malo".[2] Después se consideró que la dieta, los chocolates, los lácteos y los refrescos no tenían nada que ver con el acné. En 1969, en un estudio doble ciego, Fulton, Plewig y Kligman compararon 2 grupos, uno de adolescentes y otro de adultos jóvenes con acné. A un grupo se le administró una barra de chocolate y al otro una barra con edulcorante,

pero sin chocolate. Concluyeron que la barra de chocolate y la de control no producían diferencias significativas en la composición del sebo de la cara, ni en la mejoría o el empeoramiento de los pacientes.[3]

Muchos años después, en 2002, Albritton, refutó este artículo con el argumento de que la barra control (placebo) tenía la misma carga glucémica que la de chocolate, y por eso no se habían observado diferencias.[4]

Investigadores de los Estados Unidos, Australia y Suecia hallaron que la dieta occidental es insulinogénica. Pacientes con predisposición genética de resistencia a la insulina, al comer una dieta hiperglucémica, presentarán hiperinsulinemia. Ésta desencadena la cascada de cambios hormonales que se asocian con una elevación de andrógenos en ovario y testículo, síndrome de ovario poliquístico, aumento del factor de crecimiento insulínico libre (IGF-1 libre) e inhibición de la síntesis hepática de globulina transportadora de hormonas sexuales (SHBG), lo que produce un aumento de la disponibilidad de andrógenos circulantes a los tejidos, con una actividad alterada de receptores de retinoides. Estas alteraciones hormonales pueden presentarse en acné, fibromas blandos, acantosis nigricans, miopía y algunos carcinomas (ver cap. 3, fig. 3-1).[5-7]

Algunas mujeres posadolescentes con acné mantienen concentraciones séricas elevadas de IGF-1 y son ligeramente insulinorresistentes. La ingestión aguda de carbohidratos altamente glucémicos genera proliferación celular desordenada en el folículo.[8,9]

Mujeres adultas con acné persistente se encuentran en riesgo de desarrollar cáncer de mama, por la relación con el desequilibrio hormonal.[10] En mujeres con SOP (síndrome de ovario poliquístico) y acné se observó la importancia del cambio de dieta. Con la pérdida de peso se mejora la sensibilidad a la insulina y disminuyen los niveles androgénicos (estudio DIANA = dieta y andrógenos), lo que se comparó con un tratamiento con metformina o tolbutamida.[11]

En algunos artículos se cuestionó lo manifestado por pacientes con acné en cuanto a los factores que ellos consideran su causa o empeoramiento. Se mencionó que la dieta se ubicaba en tercer lugar (32%) como causa de acné, después de factores hormonales (50%) y genéticos (38%). Como agravante de la enfermedad la dieta se encontraba en sexto lugar (44%), después del estrés (71%), la suciedad (62%), el calor y la humedad (54%), los cosméticos (46%), el ejercicio y el sudor (45%).[12]

Expertos estadounidenses relacionaron el acné con el consumo de cereales y pan (University of Colorado, 2003). Se sabe que éstos son básicos en la dieta occidental actual y que su procesamiento produce hiperglucemia e hiperinsulinemia.

Los cereales refinados con alta carga glucémica corresponden al 85,3% de los granos consumidos y proveen el 20% de la energía en la dieta estadounidense; los azúcares, fructosa, sacarosa, glucosa, y la miel proveen el 16,1%. Se conoce que el 36% de la energía total en la dieta estadounidense se basa en alimentos que promueven resistencia a la insulina, debido a cuatro factores:

elevación constante de glucosa e insulina, lipoproteínas de baja densidad (VLDL) y concentración de ácidos grasos libres.

Los cereales de caja y las barras energéticas, tan de moda en las dietas actuales, tienen un gran contenido de azúcar, además de estar enriquecidos con vitamina B –la mayoría contiene vitaminas B_2, B_6, B_9 y B_{12}–, que puede provocar reacciones acneiformes. Esto es válido tanto para los productos de maíz como para los de trigo; la menos enriquecida con complejo B es la avena.[13] La fructosa eleva el triacilglicerol sérico y las lipoproteínas de baja densidad (VLDL), por lo que resulta insulinotrópica; en los Estados Unidos una fuente común de fructosa es la miel de maíz, que contiene un 42% de fructosa y un 53% de glucosa.

La Revolución Industrial aumentó el consumo de cereales y azúcar refinada. En Inglaterra el consumo de sacarosa aumentó de 6,8 kg per cápita en 1815 a 54,5 kg per cápita en 1970. La ingestión de azúcar era de 55,7 kg en 1970 y aumentó a 69,1 kg en 2000.

En la actualidad los niños y los adolescentes llevan como refrigerio escolar barras y comida considerada "chatarra". Del análisis de la tabla 13-1, sobre carga glucémica en alimentos refinados occidentales y comidas tradicionales no refinadas, surge que se debería recomendar una vuelta a los refrigerios anteriores, como fruta o un sándwich.

Tabla 13-1. Carga glucémica. Índice glucémico por contenido de carbohidratos en porciones de 100 g (modificado de Cordain y col.[1])

Alimentos refinados occidentales			Comida tradicional no refinada		
Alimento	Índice glucémico	Carga glucémica	Alimento	Índice glucémico	Carga glucémica
Glucosa	97	96,8	Papa al horno	85	18,4
Rice krispis (hojuelas o copos de arroz)	88	77,3	Frijoles	79	15,5
Cornflakes (hojuelas o copos de maíz)	84	72,7	Cous-cous (pasta de harina de sémola)	65	15,1
Salvavidas (caramelos)	70	67,9	Papa cocida dulce	54	13,1
Sacarosa	65	64,9	Arroz integral cocido	55	12,6
Cereal de trigo	69	57,0	Plátano	53	12,1
Chips de maíz	73	46,3	Naranja	43	5,1
Barra de granola	61	31,3	Garbanzos	33	9,0
Bagel (pan de levadura de trigo)	72	38,4	Piña	66	8,2
Donas	76	37,8	Uvas	43	7,7
Pan blanco	70	34,7	Kivi o kiwi	52	7,4
Waffles	76	34,2	Zanahoria	71	7,2
All-bran (trigo integral)	42	32,5	Manzana	39	6,0
Pan integral entero	69	31,8	Pera	36	5,4
Fructosa	23	22,9	Melón	72	5,2

La ingestión excesiva de lácteos también se asoció con enfermedades en tejidos y órganos sensibles a hormonas, como la piel, los senos y la próstata. Hay una contribución hormonal exógena por determinación cualitativa y

cuantitativa de esteroides presentes en los lácteos. La leche puede contener prolactina, somatostatina, factor de liberación de hormona de crecimiento (GHRF-like), hormona liberadora de gonadotrofinas, hormona luteinizante, estimulante de tiroides, factores de crecimiento insulínico 1 y 2, prostaglandinas, lactoferrina, vitamina D, eritropoyetina, péptido intestinal vasoactivo, casomorfinas y otros.[14,15] Un 75 a un 90% de la leche deriva de vacas preñadas, por lo que contiene progesterona y precursores de DHT (dihidrotestosterona), que son acneigénicos.[16] En la actualidad la alimentación en la población juvenil se vuelve autónoma en etapas tempranas. Los jóvenes deciden cuándo, cómo, dónde y qué comer; además, la oferta excesiva de alimentos por el bombardeo publicitario y el culto al cuerpo determina que se observen con más frecuencia trastornos como obesidad, diabetes, hipercolesterolemia, hipertensión, anorexia, ortorexia y bulimia. Asimismo, este sector de la población no observa regularidad en los horarios, mantiene ayunos prolongados de hasta 8 a 12 horas y consume pocos vegetales y gran cantidad de comidas rápidas ("fast-food") ricas en calorías, grasas, sal y colesterol. A esto se agrega el consumo de tabaco, alcohol y drogas, algunas acneigénicas, como la heroína y el éxtasis (MDMA: metilendioximetamfetamina).[17]

Otro factor que influye es la inactividad física, debida a la falta de tiempo por el estudio y más aún por la alarmante gran cantidad de horas que el adolescente pasa frente a la computadora o los videojuegos.

Si bien hay varios estudios en relación con dieta y acné, ninguno de ellos tuvo la contundencia suficiente, o ha sido corroborado, para demostrar que la dieta es un factor importante en el desarrollo o el tratamiento del acné.

El dermatólogo debe recomendar una dieta "equilibrada", con horarios determinados, rica en ácidos grasos con omega-3, frutas y verduras, así como la preferencia por los lácteos orgánicos, con menor contenido hormonal, beber agua, evitar el cigarrillo, realizar ejercicio, dormir suficiente, además del tratamiento médico. Es preciso sugerirle al paciente con acné que limite la ingestión de alimentos grasosos ("frituras"), comidas rápidas, sodas, alimentos con alto índice glucémico, exceso de lácteos, chocolates, cereales de caja y barras, jugos y bebidas enlatadas.

Para concluir bien vale citar a Hipócrates, que hace 2.000 años afirmaba: "Deja que la comida sea tu remedio y que el remedio sea tu comida". Entonces la comida construye o destruye nuestro organismo, por lo que se podría concluir que nuestra piel es "lo que comemos".

Bibliografía

1. Cordain L, Lindeberg S, Hurtado M, et al. Acne vulgaris: a disease of western civilization. Arch Dermatol 2002; 138: 1584-1590.
2. Wolf R, Matz H and Orion E. Acne and diet. Clinics in Dermatology 2004; 22:387-393.
3. Fulton JE, Plewig G and Kligman AM. Effect of chocolate on Acne vulgaris. JAMA 1969; 210: 2071- 2074.
4. Allbritton J. Clearing up the causes of Acne. En: http://personal.healingalt.com/acne.shtml, 2003.
5. Cordain L, Eades MR and Eades MD. Comparative Biochemistry and Physiology. Part A, 2003; 136: 95-112.
6. Vacaresse N, Lajoie-Mazenc I, Auge N, et al. Activation of Epidermal Growth Factor receptor pathway by unsaturated fatty acids. Circ Res 1999; 85: 892-899.

7. Thiboutot D, Gilliland K, Light J, et al. Androgen metabolism in sebaceous glands from subjects with and without Acne. Arch Dermatol 1999; 135; 1041-45.

8. Aizawa H, Niimura M. Mild insulin resistance during oral glucosa tolerante test in women with Acne. J Dermatol 1996; 23; 526-29.

9. Attia N,Tamborlane W, Heptulla R, et al. The metabolic syndrome and Insulin Growth Factor-1 regulation in adolescent obesity. J Clin Endocrinol Metabol 1998; 83:1467-71.

10. Moseson M, Koenig KL, Shore RE, Pasternack BS. The influence of medical conditions associated hormones on the risk of breast cancer. Int J Epidemiol 1993; 22:1000-1009.

11. Berrino F, Bellati C, Secreto G, et al. Reducing bioavailable sex hormones through a comprehensive change in diet; the diet and androgens (DIANA) randomized trial. Cancer Epidemiol Biomarkers Prev 2001; 10, 25-33.

12. Tan J, Vasey K and Fung K. Beliefs and perceptions of patients with Acne. JAAD. March 2001; Vol. 44 (3): 439- 445.

13. Litt J. Vitamin B. Drug eruption reference manual, 10th ed., 2004, p.p. 136.

14. Adebamowo CA, Spiegelman D, Danby W, Frazier L, Willet W and Colmes M. High school dietary dairy intake and teenage acne. JAAD 2005; 52 (2): 207-214.

15. Shin MH, Holmes MD, Hankinson SE, Wu K, Colditz GA and Willet WC. Intake of dairy products, calcium and vitamin D and risk of breath cancer. J Natl Cancer Inst 2002; 94:1301-11.

16. Danby W. Acne and milk, the diet myth and beyond. JAAD 2005; Vol. 52: 360-362.

17. Litt J. MDMA ("ecstasy"). Drug eruption reference manual, 10th ed., 2004.

Capítulo 14

Algoritmo de tratamiento del acné

Grupo Latinoamericano de Estudio del Acné

El Grupo Latinoamericano de Estudio del Acné (GLEA) consideró que un algoritmo es la mejor forma de resumir el análisis efectuado en relación con la terapéutica del acné. Es adecuado e importante recordar aquí la definición de algoritmo:

Conjunto de pasos destinados a resolver una operación matemática compleja. Cada paso lleva al operador hacia adelante, por vía de un pequeño incremento. A veces es necesario repetir un paso o un conjunto de pasos hasta alcanzar ciertas condiciones (Enciclopedia Británica, 2004). También el término algoritmo se utiliza con cierta libertad para designar cualquier secuencia de acciones que puede terminar o no. (Dictionary of Algorithms and Data Structure. Paul E. Black. www.nist.gov).

El trabajo se elaboró sobre la base de un algoritmo publicado en 2004, por A. Kaminsky y R. Lago, al que se modificó de acuerdo con la clasificación clínica propuesta por el GLEA y las consideraciones terapéuticas que se efectuaron en la parte III (caps. 7 a 13) dedicada al tratamiento del acné.

Este algoritmo refleja cada una de las posibilidades terapéuticas que están a disposición del dermatólogo, así como su utilización secuencial, según resultados o eventualidades que puedan presentarse en el curso de la terapia.

Este algoritmo pretende ser una guía que llevará al lector –paso a paso– a emplear su razonamiento y considerar una sucesión o un encadenamiento de las numerosas posibilidades que están al alcance del dermatólogo para el manejo de esta afección.

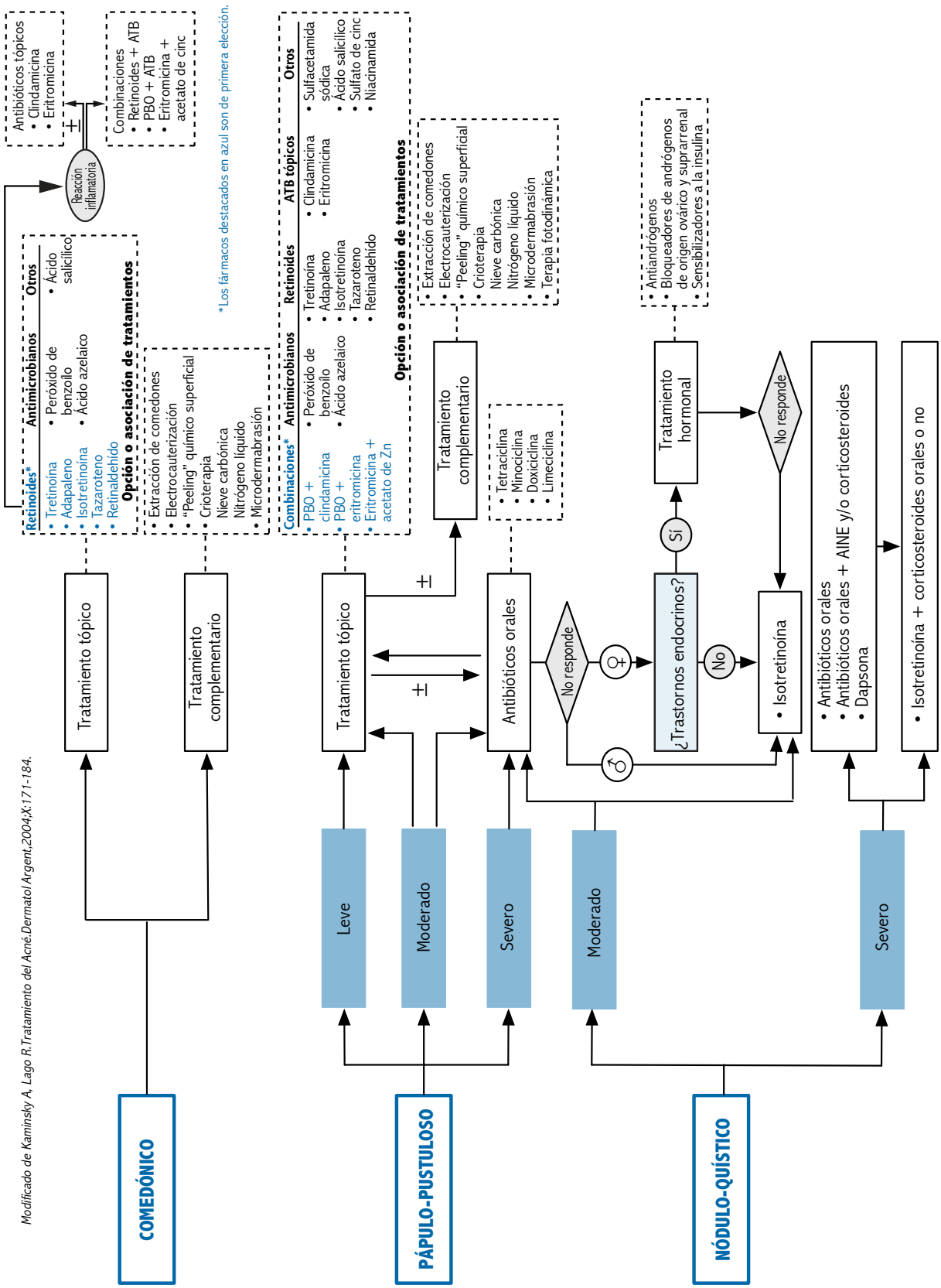

Modificado de Kaminsky A, Lago R.Tratamiento del Acné.Dermatol Argent,2004;X:171-184.

Parte IV

Calidad de vida y perspectivas

Capítulos

15. Impacto psicosocial
16. Presente y futuro

Capítulo 15

Impacto psicosocial

Ivonise Follador

El acné vulgar es una dermatosis inflamatoria muy frecuente, con un amplio espectro clínico. Varía de formas leves a extensas y desfigurantes, que pueden dejar secuelas físicas (cicatrices) y psicológicas permanentes.1 Esa dermatosis tan común afecta en mayor medida a las personas jóvenes, en etapa de formación de la personalidad y la autoimagen, fase de transición física, social y sicológica, lo que puede favorecer un impacto mayor de la enfermedad y el desencadenamiento de trastornos psicológicos importantes.[2-4]

El impacto de la enfermedad parece no depender de su gravedad, aunque los resultados de los estudios sean contradictorios en ese aspecto, quizás en función de características individuales, estructura de la personalidad y factores biopsicosociales. En varios estudios se demostró el fuerte impacto negativo del acné, que favorece el desencadenamiento de baja autoestima, aumento de la ansiedad, fobia social, depresión y dificultades personales, incluso en grupos de profesionales.[5-7]

El abordaje del individuo con acné debe ser amplio, detallado e individualizado. Caracterizar el grado de severidad de la enfermedad, el número y el tipo de lesiones, así como la presencia de cicatrices, son medidas tan importantes como evaluar el impacto psicológico, social y profesional. Aunque parezca obvio, en la práctica médica dermatológica no se otorga a estas cuestiones el valor que merecen. Son medidas necesarias para establecer el impacto del acné en la vida y la calidad de vida del individuo en cuestión. La selección del tratamiento más adecuado tiene que considerar esos aspectos, de lo contrario, éste será estándar, masificado y con muchas posibilidades de fracasar.

Las medidas de evaluación del impacto del acné en la calidad de vida tienen su uso en la práctica clínica, la investigación clínica, la investigación sobre servicios de salud y los servicios de dermatología. Las informaciones adquiridas también pueden aplicarse para propósitos de análisis de estrategias político-

financieras y para la discusión de los recursos dermatológicos adicionales. La evaluación de la calidad de vida puede ser importante como factor de diferenciación en los abordajes de los pacientes y en ensayos clínicos comparativos. Cualquier instrumento para evaluar la calidad de vida debe ser estandarizado y permitir la medición de propiedades, entre las que se incluyan una alta confiabilidad en el uso de la prueba y la reutilización de esa misma prueba, validez interna y externa.[8]

La mayoría de los estudios sobre ese tema fue conducido usando instrumentos no estandarizados, no específicos para el acné. No sorprendió que esos ensayos aportaran resultados inconsistentes, en parte debido a los dominios de esas escalas más generales, que fueron afectadas por varios aspectos que nada tenían que ver con la enfermedad.[8-10]

Las medidas específicas son más sensibles que los instrumentos genéricos, y son más adecuadas para comparaciones entre individuos con una misma enfermedad, o entre grupos de enfermedades de la piel. Los instrumentos genéricos, por otro lado, dilucidan informaciones en los aspectos importantes de la discapacidad o el bienestar, por ejemplo: autoestima, salud mental y limitaciones sin referencia a la causa.

Entre los cuestionarios genéricos, el "Short-Form (SF)-36", el "Sickness Impact Profile", el "Nottingham Health Profile" y el "General Health Questionnaire" (GHQ-28) y su versión, la medida de autoestima de Rosenberg, tienen su valor principal en que proporcionan datos que pueden compararse con un espectro de enfermedades diferentes. Por ejemplo, hay evidencias de que el impacto de una dermatosis como la psoriasis puede ser del mismo orden que el de enfermedades cardíacas.[11] Otro cuestionario genérico utilizado en trabajos con pacientes con acné es el "Generic Index Measure" (EuroQol EQ-5D), que cuando se compara con la medición británica "Dermatology Life Quality Index" (DLQI) muestra diferencias complementarias con este último, de manera que se sugirió la utilidad de la aplicación de los dos tipos de cuestionarios, el genérico y el específico.[12,13] El DLQI se validó para la lengua portuguesa en evaluaciones de pacientes con psoriasis, y mediante su utilización se demostró que en esta enfermedad los dominios que tuvieron mayor impacto sobre la calidad de vida fueron el esparcimiento y las actividades diarias. Otros, como el "Dermatology Especific Quality of Life" (DSQL) y el "Skindex", también se utilizan en las dermatosis en general.

Hay algunos cuestionarios específicos ya validados y construidos para evaluar el impacto psicosocial del acné. El "Cardiff Acne Disability Index" (CDI) fue útil en la práctica clínica para determinar la conciencia del médico sobre la extensión de la preocupación del paciente y monitorear los cambios con la terapia. Otros cuestionarios específicos para el acné son el "Assessement of the Psychologycal and Social Effects of Acne" (APSEA), el "Acne Quality of Life" y el " Acne Quality of Life Scale" (AQLS), que se proyectaron para uso específico en esta enfermedad.[3,14-16]

El "Acne Quality of Life Scale" (AQLS) fue desarrollado por Gupta y col. (1998); presenta 9 acápites y puede ser útil para evaluar la relación entre

severidad del acné y calidad de vida, en especial entre el grupo de compromiso leve a moderado.[16] El "Assessements of the Psychological and Social Effects of Acne" (APSEA) representa una medida válida que permite capturar el impacto psicosocial del acné. Comprende 15 acápites con una buena cobertura de las dimensiones psicosociales. En un estudio desarrollado por Layton y col., en Leeds, Reino Unido, entre 200 pacientes con acné facial, se validó ese cuestionario. El APSEA permite distinguir los pacientes con pocos efectos psicosociales como consecuencia del acné, respecto de los que presentan una discapacidad severa. El formato del cuestionario comprende el estado actual del efecto de la enfermedad, por lo que podría usarse para comparar cualquier variación en el proceso del acné, incluidos los efectos que pueda producir la terapia en el proceso de la enfermedad.[14]

El efecto benéfico de la terapia se demostró en la medida del APSEA después del tratamiento, que dio apoyo al uso de la terapéutica efectiva temprana para el acné. Al concluir seis meses de tratamiento con isotretinoína oral, los pacientes presentaron una mejoría significativa en relación con la medida del APSEA.[3] Sobre la base de estos resultados, en el estudio se concluyó que el uso temprano de la isotretinoína oral, preferiblemente antes de los tres años de duración del acné, reduce la incidencia de cicatrices y el posible impacto psicosocial de la enfermedad. No sucedió lo mismo con pacientes que hicieron uso de antibióticos y tratamiento tópico, que además presentaron cierto grado de discapacidad en la medición. Mulder y col. (2001) evaluaron a 50 mujeres bajo tratamiento por acné con el uso de anticonceptivos orales por 9 meses, y después de una mejoría clínica evidente no se registró mejoría en la autoestima y la aceptación de la apariencia, lo que demostró la subjetividad de las cuestiones abordadas, así como el tiempo de adaptación a ellas.[17]

El acné puede destruir en forma cruel la autoestima, el bienestar psicológico y la capacidad de relacionarse, además de precipitar el suicidio. A pesar de eso, aún no se le da importancia y se lo considera casi hasta trivial ("normal", "de la edad"), cuando se lo compara con otras enfermedades de sistemas orgánicos. En un estudio llevado a cabo en Oxford, Mallon y col. (1999) sometieron a 111 individuos, con edades entre 18 y 62 años, a cuestionarios genéricamente validados (DLQI, medida de Rosenberg, GHQ-28 y ShorForm36) para evaluar la morbilidad de pacientes con acné y compararlos con la morbilidad de individuos con otras enfermedades crónicas.[18] Todos los instrumentos de calidad de vida mostraron que en el grupo afectado por el acné (sin relación con el grado de la enfermedad) las mediciones de salud mental resultaron peores que las de los grupos de pacientes con asma, epilepsia, diabetes, dolor lumbar y artritis.[18]

En un estudio de selección aleatoria realizado en Auckland, Nueva Zelanda, por Pearl y col. (1998), en el que se utilizó un cuestionario propio con 21 preguntas, se evaluaron las actitudes de los estudiantes adolescentes (872 individuos) en relación con la percepción y el conocimiento que tenían acerca del acné, el efecto de esta afección en la vida diaria y la influencia del género y el estado socioeconómico.[19] El acné estaba presente en el 91% de los hombres y el 79% de las mujeres; las percepciones de los estudiantes en relación con la severidad de su acné se relacionaron significativamente con el objetivo de la evaluación clínica. La severidad del acné determinó la extensión de la timidez y la falta de

aprovechamiento y participación en las actividades sociales. Estos análisis fueron significativos para hombres y mujeres. Los estudiantes expusieron conceptos equivocados en relación con las causas del acné, y los autores destacaron la necesidad de difundir más informaciones correctas sobre la enfermedad. La ocupación de los padres y el grupo étnico al que pertenecían se relacionaron con el conocimiento sobre el tratamiento del acné.[19] En un ensayo con 317 sujetos evaluados en una escuela de Nottingham (UK), Smithard y col. (2001) también demostraron el bajo nivel de conocimiento de los adolescentes sobre la enfermedad del acné, sus causas y el tratamiento adecuado.[20] Lasek y col. (1998) realizaron un estudio con 60 individuos, en el que utilizaron el Skindex, y demostraron correlación de los casos encontrados con grado mayor de acné y una edad mayor, así como la mejoría de los parámetros con el tratamiento apropiado.[21] Rapp y col. (2004) evaluaron la ira asociada con la calidad de vida y la respectiva satisfacción con el tratamiento, y demostraron una correlación significativa entre esos factores.[22]

En un estudio desarrollado por Picardi y col. (2000) en Italia, en el que se solicitó a 4.268 personas con enfermedades dermatológicas diversas que respondieran un cuestionario (Skindex-29 y 12 acápites del "General Health Questionnaire" –GHQ-12–), se demostró una supremacía de trastornos psiquiátricos entre las mujeres en general; asimismo, específicamente, éstos fueron predominantes en enfermedades como acné, alopecia, prurito, infecciones virales y bacterianas.[23]

La mayoría de los estudios sobre el impacto psicosocial del acné fueron "exposiciones de casos" y "caso-control".[3] Estos últimos son relativamente rápidos y de bajo costo, aunque con algunas desventajas, como posibilidad de sesgos y falta de habilidad para establecer la supremacía, la incidencia o el riesgo relativo. En muchos de ellos la muestra es pequeña y las respuestas se comparan con controles históricos u otras categorías de enfermedades. Las anormalidades encontradas en pacientes con acné en los estudios "caso-control" involucran relatos de depresión, ansiedad, timidez, inhibición social y síntomas psicosomáticos, entre los que se incluyen dolor e incomodidad.[13] En el 18% de los individuos con acné llegó a documentarse depresión importante, en el 44%, ansiedad, y en el 6%, ideas suicidas.[24] La incidencia de trastornos de la salud mental fue mayor en los pacientes con acné que en individuos con asma, epilepsia, diabetes, dolor lumbar, artritis o enfermedad coronaria.[18] Se registraron mediciones más altas de depresión y ansiedad en los sujetos con acné que en los que presentan psoriasis, alopecia areata y dermatitis atópica.[24,25] El tratamiento efectivo mejoró la autoestima, la timidez, la imagen corporal, entre otros factores analizados, en especial en los pacientes tratados con isotretinoína oral.[3] En un estudio en el que se evaluaron pacientes con acné de 18 a 30 años realizado en Leeds, y en el que éstos se compararon con una muestra similar general, se encontró una supremacía mayor de desempleo entre los que presentaban la enfermedad (16% vs. 9% en hombres; 14% vs. 9% en mujeres).[5]

Los estudios transversales son más rápidos y económicos que los de cohortes. Son útiles para evitar sesgos en la selección de los individuos y pueden generar datos de supremacía. Su limitación más grande está en que no permiten establecer la causa o la secuencia de los acontecimientos. Son pocos los

estudios transversales en los que se evalúa el impacto psicosocial del acné. En 2000 Aktan y col. publicaron un ensayo (instrumento psicométrico: Hospital Anxiety and Depression Scale [HAD]) realizado en Turquía donde se evaluaron 308 estudiantes con acné, a los que se comparó con un grupo no afectado de 2.657 estudiantes, y no se encontraron diferencias en las dimensiones de depresión o ansiedad.[1] No hubo correlación entre la gravedad y la medición de la prueba aplicada. También Yazici y col. (2004) aplicaron el HAD y no encontraron correlación con la gravedad ni con el género, en cambio, documentaron una medición más elevada, tanto para la ansiedad como para la depresión en el grupo de pacientes con acné.[7] En 2001 Smithard y col. publicaron un estudio (instrumento psicométrico: Strengths and Difficulties Questionnaire) con 317 estudiantes en Inglaterra, que fueron comparados con un grupo no afectado, y encontraron un nivel más alto de dificultades emocionales y de comportamiento en el grupo que presentaba acné.[20]

Los estudios de cohorte prospectiva longitudinal son los que presentan un mayor poder de evaluación de la incidencia y de investigación de causas de disfunción psicosocial en pacientes con acné. Ese tipo de estudio aún no se ha realizado con ese propósito. Lo ideal sería una cohorte de niños seguidos desde la preadolescencia hasta el inicio de la vida adulta para determinar la secuencia de acontecimientos en la interacción compleja del acné y los cambios psicológicos en la adolescencia, para calcular la incidencia y el riesgo relativo de trastornos. Un ensayo como éste se podría añadir a otro general de salud entre la población pediátrica, que traería informaciones muy útiles a largo plazo. Se requieren estudios más grandes y mejor diseñados para evaluar la correlación real entre las formas clínicas, la gravedad, la edad, el género y el impacto de los tratamientos en sus diversas formas.

Más allá de los estudios científicos y de la necesidad de más investigaciones bien elaboradas en esta área, en la práctica médica dermatológica es evidente el fuerte impacto de la enfermedad del acné en el individuo, por lo cual es fundamental la evaluación y el abordaje adecuados de los aspectos psicosociales del paciente con acné.

Bibliografía

1. Aktan S, Ozmen E, Sanli B. Anxiety, depression, and nature of acne vulgaris in adolescents. Int J Dermatol 2000; 39(5):354-357.
2. Van der Meeren HLM, van der Schaar WW, van den Hurk CMAM. The psychological impact of severe acne. Cutis 1985; 36(1):84-86.
3. Layton AM, Seukeran D & Cunliffe WJ. Scarred for life? Dermatology 1997; 195 (1): 15-21.
4. Criber B. Acné et qualité de vie. Ann Dermatol Venerol 2000; 127: 2513-2514.
5. Cunliffe WJ. Acne and unemployment. Br J Dermatol 1986; 115(3):386.
6. Krowchuk DP, Stancin T, Keskinen R, Walker R, Bass J, Anglin TM. The psychosocial effects of acne on adolescents. Pediatr Dermatol 1991; 8(4):332-338.
7. Yazici K, Baz K, Yazici AE, Kokturk A, Tot S, Demirseren D, Buturak V. Disease-specific quality of life is associated with anxiety and depression in patients with acne. J Eur Acad Dermatol Venereol 2004; 18(4):435-439.
8. Tan, JKL. Psychosocial impact of acne vulgaris: evaluating the evidence. Skin The letter 2004; 9 (7): 1-3.
9. Myhill JE, Leichtman SR, Burnett JW. Self-esteem and social assertiveness in patients receiving isotretinoin treatment for cystic acne. Cutis 1998; 41:171-173.
10. Grahame V, Dick DC, Morton CM, Watkins O, Power KG. The psychological correlates of treatment efficacy in acne. Dermatol Psychosom 2002; 3(3):119-125.
11. Martins GA, Arruda L, Mugnaini ASB. Validação de questionário de avaliação de qualidade de vida em

pacientes com psoríase. Ann brás Dermatol 2004; 79:521-535.

12. Finlay AY, Khan GK. Dermatology life quality index (DLQI) – a simple practical measure of routine clinical use. Clin Exp Dermatol 1994; 19:751-756.

13. Klassen AF, Newton JN & Mallon E. Measuring qualit of life in people referred for specialist care of acne: comparing generic and disease-specific measures. J Am Acad Dermatol 2000; 43: 229-233.

14. Girman CJ, Hartmaier S, Thiboutot D, Johnson J, Barber B, DeMuro-Mercon C Waldstreicher J. Evaluating health-related quality of life in patients with facial acne: development of a self administered questionnaire for clinical trials. Qual Life Res 1996; 5: 481-490.

15. Finlay AY. Quality of Life Assessments in Dermatology. Semin Cutan Med Surg 1998; 17 (4): 291-296.

16. Gupta MA, Johnson AM, Gupta AK. The development of an Acne Quality of Life scale: reliability, validity, and relation to subjective acne severity in mild to moderate acne vulgaris. Acta Derm Venereol 1998; 78(6):451-456.

17. Mulder MM, Sigurdsson V, van Zuuren EJ, Klaassen EJ, Faber JA, de Wit JB, van Vloten WA. Psychosocial Impact of Acne Vulgaris. Dermatology 2001; 203: 124-130.

18. Mallon E, Newton JN, Klassen A, Stewart-Brown SL, Ryan TJ, Finlay AY. The quality of life in acne: a comparison with general medical conditions using generic questionnaires. Br J Dermatol 1999; 140 (4):672-676.

19. Pearl A, Arroll B, Lello J, Birchall NM. The impact of acne: a study of adolescents' attitudes, perception and knowledge. N Z Med J 1998; 111: 269-271.

20. Smithard A, Glazebrook C, Williams HC. Acne prevalence, knowledge about acne and psychological morbidity in mid-adolescence: a community-based study. Br J Dermatol 2001; 145(2):274-279.

21. Lasek RJ & Chren MM. Acne vulgaris and the quality of life adult dermatology patients. Arch Dermatol 1998; 134: 454-458.

22. Rapp DA, Brenes GA, Feldman SR, Fleischer AB Jr, Graham GF, Dailey M, Rapp SR. Anger and acne: implications for quality of life, patient satisfaction and clinical care. Br J Dermatol 2004; 151(1):183-189.

23. Picardi A, Abeni D, Melchi CF Puddu P, Pasquini P. Psychiatric morbidity in dermatological outpatients: na issue to be recognized. Br J Dermatol 2000; 143(5):983-991.

24. Kellett SC, Gawkrodger DJ. The psychological and emotional impact of acne and the effect of treatment with isotretinoin. Br J Dermatol 1999; 140 (2):273-282.

25. Gupta MA, Gupta AK. Depression and suicidal ideation in dermatology patients with acne, alopecia areata, atopic dermatitis and psoriasis. Br J Dermatol 1998; 139(5):846-850.

Capítulo 16

Presente y futuro

Marcela Cirigliano, Ana Kaminsky

El futuro de una patología es el desafío que plantean los interrogantes permanentes que ésta siembra a lo largo de su estudio. La etiología multifactorial del acné así lo demuestra, y a la luz de los descubrimientos secuenciales toman forma hipótesis nuevas en el plano terapéutico.

¿Hacia dónde se dirigen estos interrogantes en el presente? Hacia el control hormonal de la glándula pilosebácea, la sebogénesis y el metabolismo lipídico glandular (receptores, ligandos, mecanismos ligando-receptor, segundos mensajeros), el papel de *P. acnes* y la flora residente cutánea, las vías y los mecanismos de señalización inflamatoria, así como la función de las respuestas inmunes innata y adquirida.

Con respecto a las relaciones de causalidad, hay un camino amplio por explorar en lo que se refiere a factores de riesgo y preventivos: genética, dieta, factores ambientales, cultura y hábitos sociales relacionados con la enfermedad. Aún hay mucho que hacer en temas como calidad de vida, e impacto personal y social de la enfermedad.

En este escenario también se encuentra la terapéutica, con la necesidad creciente de implementar líneas novedosas de terapia tópica y sistémica que van a desarrollarse a partir de nuevos modelos de investigación in vivo e in vitro.

El propósito de este capítulo es revisar los últimos y más relevantes hallazgos, presentes en la bibliografía, acerca de aspectos que podrían ser puntuales para la investigación futura del acné en términos de posibles blancos terapéuticos.

Inmunidad y acné

Como lo expresaran Koreck y col. en su excelente artículo de revisión, la unidad pilosebácea es un órgano inmunocompetente, y tanto queratinocitos

como sebocitos pueden actuar como células inmunes capaces de activar ambos tipos de respuesta inmune innata y adquirida.[1]

La inflamación es uno de los factores patogénicos del acné y hasta el presente quedó bien establecido el papel central de *P. acnes* y sus productos bacterianos en su desarrollo. En época reciente el interés también se volcó al estudio del potencial proinflamatorio de los eicosanoides y los lípidos sebáceos.

El leucotrieno B4 (L-B4) se sintetiza a partir del ácido araquidónico mediante la acción de las enzimas 5-lipooxigenasa y leucotrieno A4 hidrolasa, y sus niveles aumentan por la acción de diversos mediadores inflamatorios (complemento, endotoxinas, citocinas). En cultivos de sebocitos humanos fue posible inducir la presencia de ambas enzimas a nivel de sus ARNm y proteínas, así como del receptor activado de proliferación de peroxisomas alfa (PPARα); esto es una evidencia indirecta del probable papel que tendrían los eicosanoides en el desarrollo de los trastornos inflamatorios de la glándula sebácea, como lo es el acné.[2] También se observó la capacidad de las ceramidas para inducir la desgranulación de neutrófilos, así como la de las ceramidas y la esfingofosforilcolina para modular la proliferación de las células T, lo que sustenta el concepto proinflamatorio de los lípidos sebáceos independientemente de la acción de *P. acnes* y citocinas.[3]

El sistema inmune cutáneo está integrado por células especializadas o profesionales, y por las que podríamos llamar facultativas o no profesionales, que están representadas por queratinocitos y sebocitos. En estudios recientes se demostró que el conducto pilosebáceo expresa moléculas como las del CMH tipo I y CD14 (receptor del lipopolisacárido bacteriano), y a este nivel se constató la presencia de células de Langerhans. Los queratinocitos y los sebocitos expresan receptores tipo toll (toll like), como TLR2 y TLR4, y por lo tanto también estarían comprometidos en la respuesta inflamatoria desencadenada por *P. acnes*.[4] Aun más, se demostró que los queratinocitos pueden producir sustancias con acción antimicrobiana, como óxido nítrico (NO) y péptidos antimicrobianos.[5] Asimismo, en investigaciones recientes se comprobó que *P. acnes* induce la expresión de IL-8 mediante TLR2, CD14 y NFkB.[4,6] De este modo, según lo expuesto, la colonización del conducto pilosebáceo por *P. acnes* y el estímulo generado por sus patrones moleculares patógenos asociados (PAMP) despertarían la actividad inmune de queratinocitos y sebocitos.

Otro hallazgo reciente fue la expresión de la molécula CD1 en queratinocitos, sebocitos, células dendríticas y células endoteliales. La función de CD1 es la presentación de glucolípidos antigénicos a las células NK (natural killer). Éstas responden con la secreción rápida de grandes cantidades de citocinas en ausencia de sensibilización previa. Estas citocinas (tipos 1 y 2) pueden influenciar la diferenciación de clones TH0 en TH1 o TH2, según el estímulo. De este modo, las células NK establecerían un enlace entre los sistemas innato y adaptativo. Así, la presencia de glucolípidos con estructuras modificadas podría representar un factor importante de iniciación y mantenimiento de la respuesta inmune. Muchos patógenos poseen antígenos lipídicos que representarían posibles antígenos para la señal CD1-célula NK. CD1, que se encuentra tanto en

queratinocitos como sebocitos, podría presentar lípidos anormales de la unidad pilosebácea a las células NK. Las citocinas secretadas, además de amplificar la respuesta inmune, podrían contribuir a la proliferación y la diferenciación anómala de ambos tipos celulares.[1]

Inflamación: mejorando la visión de los procesos moleculares intrínsecos

Uno de los mecanismos patogénicos centrales en el desarrollo del acné es la inflamación, y su control inadecuado conduce a la complicación más temida de la enfermedad, que es la secuela cicatrizal. Frente a ella los recursos farmacológicos se limitan, y sólo pueden aportar alguna respuesta (también limitada en muchos casos) procedimientos como la dermabrasión, la microdermabrasión, los peelings químicos y el uso de láseres.

Por este motivo, uno de los desafíos a futuro es profundizar la investigación en niveles más íntimos y tempranos del proceso inflamatorio. En este punto es interesante el trabajo publicado por Kang y col., en el que se describen vías clave de señalización del proceso inflamatorio del acné in vivo.[7] En él se informó que en las lesiones de acné se activan los factores de transcripción NFkB y AP-1, con la consecuente elevación de la expresión de citocinas inflamatorias y metaloproteinasas que degradan la matriz extracelular y proponen este modelo para el estudio y el desarrollo de nuevas moléculas capaces de hacer blanco en estas vías inflamatorias y en el remodelamiento de matriz para las formas de acné más severas. Los autores de este trabajo llegaron a una conclusión interesante: si bien la manifestación clínica del acné inflamatorio es única, las vías moleculares que conducen a este estado no lo son. Por lo tanto, la inflamación en acné no es "única" en cuanto a la naturaleza de la cascada de señalización sino respecto de la localización del proceso, por ejemplo, en folículos sebáceos especializados. Se necesitan estudios futuros para determinar la importancia del medio local en la iniciación del proceso inflamatorio, para lo cual los modelos animales e in vitro ofrecerán mejores condiciones para la manipulación mecánica más profunda y la relación de causalidad que los modelos in vivo humanos.

Otra visión muy interesante es la que se expresó acerca de la función de las ectopeptidasas y sus inhibidores en esta patología. Se demostró por primera vez la expresión de dipeptidil peptidasa IV (DP IV) y aminopeptidasa N (APN) en sebocitos humanos. En la línea celular de sebocitos SZ95, los inhibidores de DP IV, Lys Z(NO (2))-tiazolidina y Lys Z(NO(2))-pirrolidina, y los inhibidores de APN, actinonina y bestatina, suprimen la proliferación, incrementan la diferenciación terminal y reducen levemente la producción total de lípidos neutros. También se observó una ìup-regulationî del antagonista del receptor IL-1 en las líneas celulares tratadas con estos inhibidores y una supresión de la proliferación de células T estimuladas ex vivo por *P. acnes* y de su producción de IL-2, así como la mayor expresión del TGFβ_1.[8] Todos estos datos revelan el papel funcional de las ectopeptidasas en la glándula sebácea y posicionan a estos inhibidores como nuevas posibilidades terapéuticas a futuro.

Péptidos catiónicos

Los péptidos catiónicos antimicrobianos exhiben una acción potente contra una variedad de microorganismos clínicamente relevantes, entre los que se incluye *P. acnes*. Tienen un amplio espectro de acción antimicrobiana y una rápida acción bactericida, aun con microorganismos resistentes. En estudios recientes también se demostró la acción antiinflamatoria de estos compuestos, por lo que resultan candidatos atractivos para el tratamiento del acné.

Estos péptidos actúan a nivel de las membranas celulares bacterianas produciendo un aumento de su permeabilidad que conduce a la lisis celular. Sin embargo, también se describieron otros blancos intracelulares, como activación de enzimas autolíticas e inhibición de ADN y síntesis proteica. Los péptidos catiónicos también son capaces de inhibir la inflamación desencadenada por la bacteria. Se demostró que el MX-594AN, un péptido catiónico en desarrollo clínico en la actualidad, produjo una reducción estadísticamente significativa en los recuentos de lesiones de acné en seres humanos, por lo que parece ser más efectivo para las lesiones inflamatorias.[9]

En resumen, se puede inferir que la actividad de los péptidos catiónicos antimicrobianos estaría dada por: su actividad antimicrobiana, su capacidad de neutralizar factores bacterianos proinflamatorios por su interacción con diferentes PAMP y su efecto antiinflamatorio directo sobre las células del huésped. Ese proceso haría de estas moléculas una interesante posibilidad terapéutica a futuro.

P. acnes

Secuenciación genómica

Conocer más acerca de *P. acnes* es saber más sobre su participación en los mecanismos patogénicos del acné.

Hasta el presente se propusieron varios mecanismos para explicar el papel de esta bacteria en el desarrollo de la enfermedad. Algunos de ellos ya están claramente establecidos, otros aún proyectan un cono de sombras.

La secuencia genómica completa de esta bacteria grampositiva codifica 2.333 genes putativos y revela numerosos productos genéticos comprometidos en la degradación de moléculas del huésped, entre los que se incluyen sialidasas, neuraminidasas, endoglucoceramidasas, lipasas y factores formadores de poros. También se identificaron factores inmunogénicos asociados a la membrana que podrían estar implicados en el desencadenamiento de la respuesta inflamatoria en el acné. Se identificaron varias proteínas del shock térmico (HSP) como blancos mayores de la respuesta inmune en bacterias. En *P. acnes* se hallaron y caracterizaron homólogos de GroEL y DnaK.[10]

En síntesis, a la luz del conocimiento actual del genoma bacteriano se aclara cada vez más y toma forma la acción de *P. acnes* en el inicio y la perpetuación de la respuesta inflamatoria en el acné.

Bacteriología

Se observó la producción de porfirinas en gran cantidad, y se las consideró un elemento más entre los implicados en la respuesta inflamatoria al patógeno. En presencia de altas tensiones de oxígeno, la interacción del oxígeno molecular con estas porfirinas generaría especies reactivas de oxígeno que producirían daño en queratinocitos y liberación de citocinas.[10]

Otro avance importante en relación con *P. acnes* fue la biotipificación de cepas aisladas de pacientes con acné vulgar a fin de determinar la distribución de éstas dentro de una población. Esto tiene implicancias diagnósticas, pronósticas y terapéuticas interesantes si se puede determinar la resistencia de los biotipos relacionados con las formas más severas. En un trabajo publicado en 2000 por Higaki y col. se examinó la posible correlación entre los biotipos de *P. acnes*, la actividad de lipasa y la severidad clínica de los pacientes.[11] Entre cinco biotipos de *P. acnes*, el 3 (B3) resultó ser el más común, seguido por los biotipos 1, 2 y 4. El B3 se aisló de los pacientes que presentaban las formas más severas, y su producción de ácidos propiónico y butírico fue superior que para el resto. Se concluyó que el B3 presentaba la mayor actividad de lipasa, lo que se correlacionaba con las formas más severas del cuadro clínico.[11] Otro grupo de trabajo realizó una experiencia semejante de biotipificación de cepas aisladas de pacientes (64 sujetos, 18 masculinos y 46 femeninos, con un promedio de edad de 19 ± 3,1 años), y halló que el B3 era el segundo biotipo más frecuente en esta población, luego del B1, y los casos evaluados, de tipos pápulo-pustuloso y nódulo-quístico.[12]

Conclusión

Los resultados de las investigaciones recientes permitirán establecer ciertos aspectos fisiopatológicos de esta afección que todavía no tienen una explicación clara.

Los avances en cada uno de los mecanismos bacteriológicos, inmunitarios y genéticos, entre otros, facilitarán la implementación de líneas de estudio nuevas que en un futuro permitirán no sólo comprender los mecanismos patogénicos, sino probablemente abrir rutas novedosas por las que se podrán desarrollar terapéuticas que curen esta afección.

Bibliografía

1. Koreck A, Pivarcsi A, Dobozy A, Kemeny L. The role of innate immunity in the pathogenesis of acne. Dermatology 2003; 206(2):96-105.
2. Alestas T, Fimmel S, Beutler C, et al. Presence of the arachidonic acid proinflammatory pathway in human sebocytes in Vitro (abstract). J Invest Dermatol 2002; 119:737.
3. Tokura I, Wakita H, Seo N, et al. Modulation of T lymphocite proliferation by exogenous natural ceramides and sphingosylphosphorylcholine. J Invest Dermatol Symp Proc 1999; 4: 184-89.
4. Kim J, Ochoa MT, Krutzick SR, et al. Activation of toll like recptor 2 in acne triggers inflammatory cytokine responses. J Immunol 2002; 169: 1535-1541.
5. Harder J, Bartels J, Christophers E, et al. Isolation and characterization of human (beta)-defensin 3, a novel human inducible peptide antibiotic. J Biol Chem 2001; 276: 5707-5713.
6. Chen Q, Koga T, Uchi H, et al. *Propionibacterium acnes* induced IL-8 production may be mediated by NF-kappa B activation in human monocytes. J Dermatol Sci 2002; 29: 97-103.

7. Kang S, Cho S, Chung JH, et al. Inflammation and extracellular matriz degradation mediated by activated transcription factors nuclear factor ñkappaB and activator protein-1 in inflammatory acne lesions in vivo. Am J Pathol 2005; 166: 1691-99.

8. Thielitz A, Reinhold D, Vetter R, et al. Inhibitors of Dipeptidyl peptidase IV and aminopeptidase N target major pathogenic steps in acne initiation. J Invest Dermatol 2006 Jun 15; [Epub ahead of print]

9. Guarda M, Coulson R, Rubincik E. Anti-inflammatory activity of cationic peptides: application to the treatment of acne vulgaris. FEMS microbiol lett 257 (2006) 1-5.

10. Brüggemann H, Henne A, Hoster F, et al. The complete genome sequence of *Propionibacterium acnes* a comensal of human skin. Science 2004; 305:671-673

11. Higaki S, Kitagawa T, Kagoura M, et al. Correlation between *Propionibacterium acnes* biotypes, lipase activity and rash degree in acne patients. J Dermatol; 2000 Aug;27(8):512-22.

12. Ergin C, Kaleli I, Sahin R, et al. Biotyping of *Propionibacterium acnes* strains isolated from patients with acne vulgaris. Mikrobiyol Bul. 2006 jan-apr; 40 (1-2):15-21.

Parte V

El acné en imágenes

Ana Kaminsky

De todas las especialidades médicas, la Dermatología goza de la ventaja que representa la visión directa del proceso clínico, aunque eso la hace depender, más que ninguna otra, de las imágenes.

El conocimiento de cada una de las lesiones elementales, y su observación de conjunto, permite orientar el diagnóstico clínico. Esto, que facilita el estudio, tiene como contrapartida la gran variedad de lesiones que pueden aparecer aisladas o en grupos, la que determina que una dermatosis pueda presentar aspectos diversos. No obstante, el criterio citado no siempre es lógico, por lo que, asociado a ciertas circunstancias clínicas, a los síntomas y a diversos factores –ambientales y ocupacionales, entre otros– y dependiendo sobre todo del observador, ha dado lugar a clasificaciones clínicas distintas de una misma enfermedad.

Antes de la fotografía los trastornos de la piel se representaban, como en la era precolombina, con cerámicas o huacos, o con dibujos y pinturas –la parte gráfica de la historia de la Dermatología– o bien con figuras de cera.

En el presente, la fotografía y, sobre todo, la excelente calidad de las imágenes digitales, han hecho posible seguir la evolución del paciente en el consultorio o el ciberespacio, además de ser un instrumento de valor documental con fines legales y una herramienta esencial para la enseñanza.

Para este capítulo se han seleccionado fotografías, algunas de ellas de la época de la tradicional película fotográfica y otras que ya corresponden a la era digital, las que representan distintos aspectos clínicos del acné –aunque no todos– con el propósito de orientar acerca de la clasificación clínica propuesta por el Grupo Latinoamericano de Estudio del Acné (GLEA).

Clínica

Imágenes no disponibles en salvaguarda de la privacidad de los pacientes y ante la imposibilidad de asegurar el uso estrictamente médico de ellas.